

Síndrome de congestión pélvica

¿Qué necesita saber el reumatólogo?

Mireia Castillo, Reumatología

Lluís Moga, Cirugía Vascolar

Hospital Universitari Mútua Terrassa

Índice

1. CASO CLÍNICO
2. REVISIÓN DEL TEMA
 - Introducción
 - Fisiopatología
 - Clínica
 - Diagnóstico
 - Tratamiento
3. CONCLUSIONES

1ª VISITA PRIVADA 24/11/15:

- Mujer 39 años, alérgica Ibuprofeno, sin hábitos tóxicos
- Dos partos, 1º en mayo 2011, requirió parche hemático por cefalea post-punción dural y sufrió dehiscencia sutura episiotomía. Cicatriz intervenida después del 2º parto diciembre 2014. Asintomática.
- Caída 20 sem 2º embarazo con contusión en coxis, sin fracturas. Asintomática.
- Padre psoriasis cutánea.

MOTIVO DE CONSULTA:

- * Dolor lumbar mixto sordo D>I (nocturno que despierta)
- * Irradiado a FID e ingle D
- * 2-3 meses de evolución

Paracetamol ineficaz / Dexketoprofeno parcialmente eficaz

NO psoriasis cutánea, clínica EspArt, fiebre, ni síndrome constitucional.

Valorada: Ginecología,
Gastroenterología, Urg. Cirugía
General y M. Interna.

AG: hemograma y fórmula Ø,
F. renal, hepato-biliar, coagulación Ø
VSG 9 mm. PCR <0.1 mg/dL
P/Ca, FA, TSH y T4 Ø
Anti-endomisio y Anti-transglut. NEG.

TC abdominal con contraste:
quistes corticales riñón izquierdo.
Varicocele izquierdo con moderada
dilatación vena gonadal izquierda.

ECO TV: miomas
intramurales.
Quiste anexial D.

Rx Y ECO
abdominal: sin
alteraciones.

FCS: hemorroides
internas grado I, hasta
íleon distal sin alt.

EXPLORACIÓN FÍSICA INICIAL:

- **Dolor intenso difuso lumbar:** Palpación espinosas
Paravertebral D>I
- **Maniobras sacroilíacas + bilateral.** Palpación puntos SI
D>I
- **Dolor ingle y cara anterior muslo D.** Maniobras radicales – bilateral. Sin déficits. ROTs presentes simétricos. RCP flexor bilateral. Exploración cadera normal.
- **Dolor FID e hipogastrio** con exploración ABD normal.

Se solicita:

- AG con HLA B27
- Rx lumbar y pelvis
- RMN lumbar y SI
- GGO



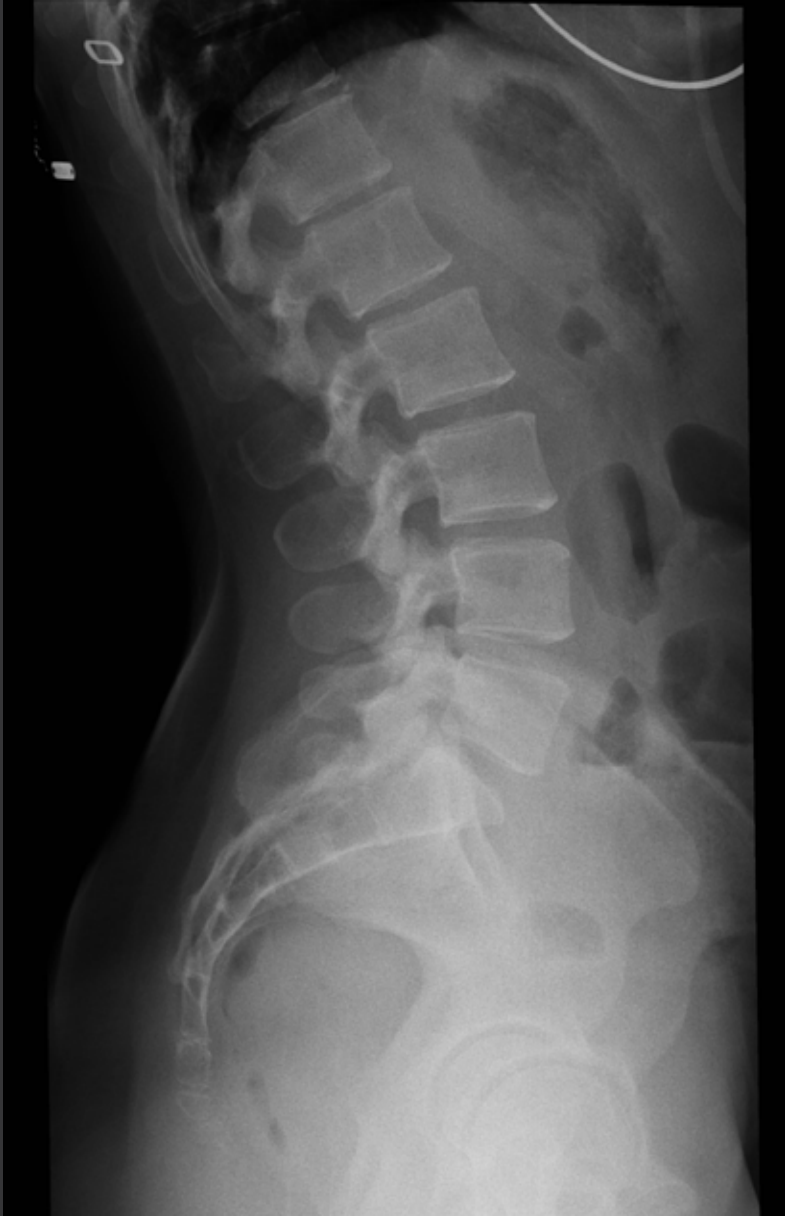EMPEORAMIENTO
DOLOR NOCTURNO
DIARIO INVALIDANTE



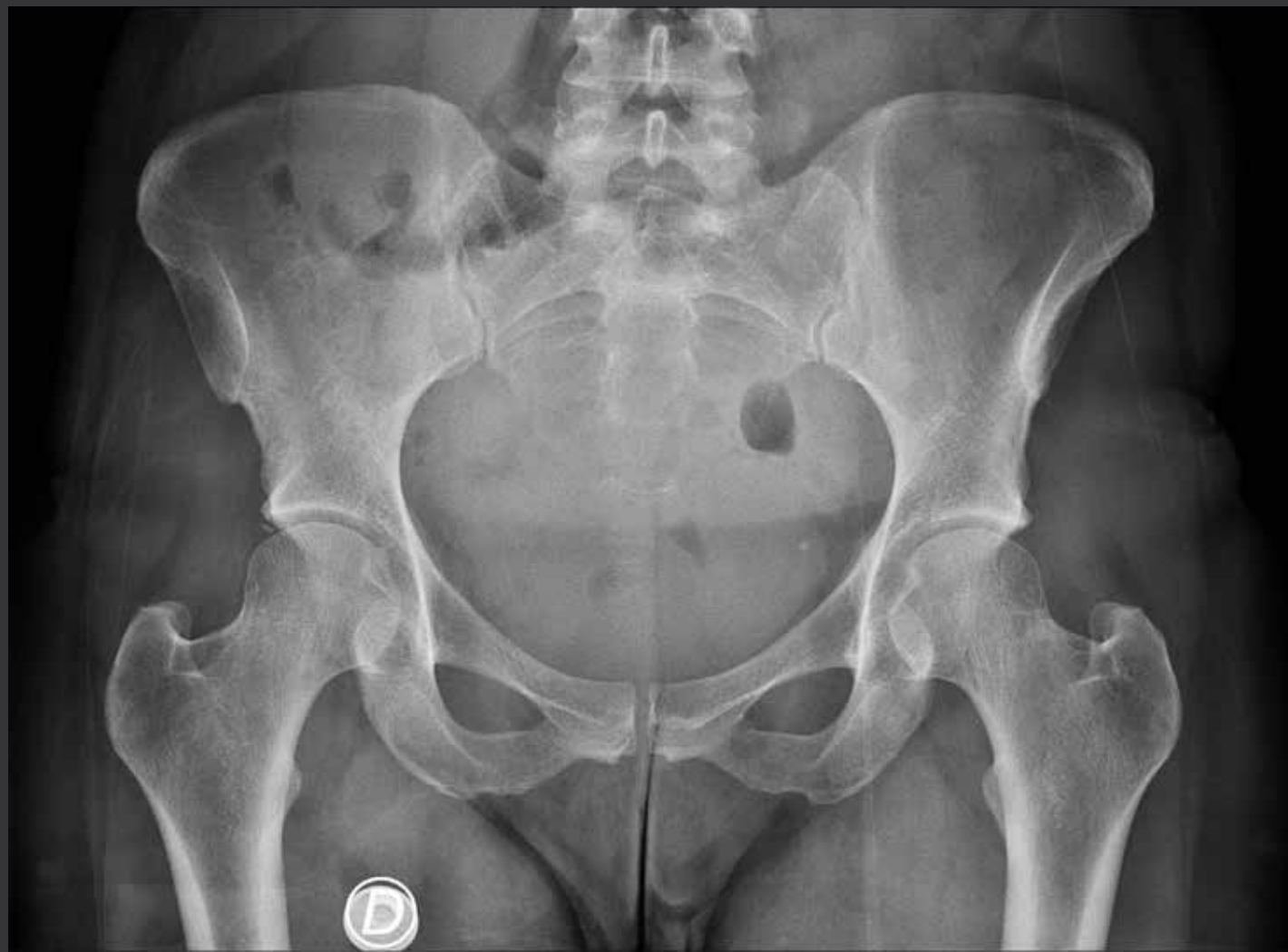URGENCIAS HUMT
- COT radiculopatía L4?
- REU dolor SI con
maniobras + bilateral



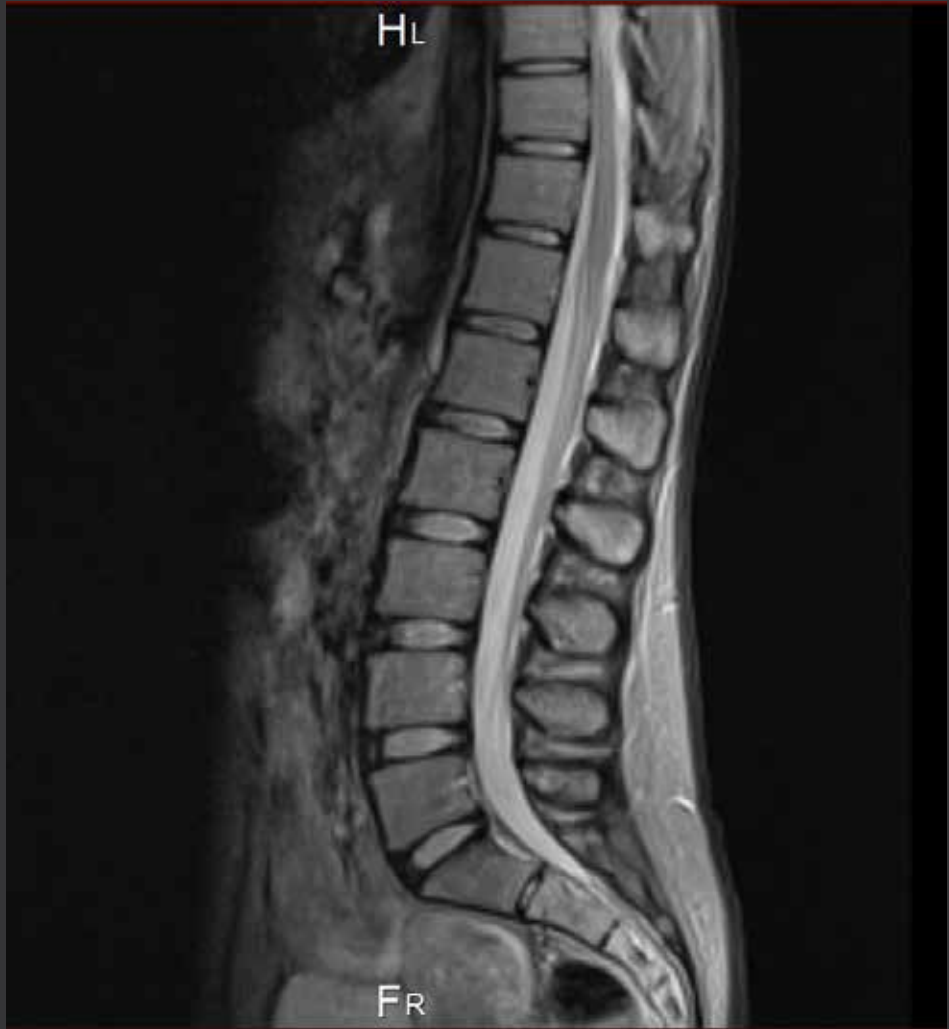✓AG URG + REU
✓HLA B27 NEGATIVO
✓PRUEBAS IMAGEN



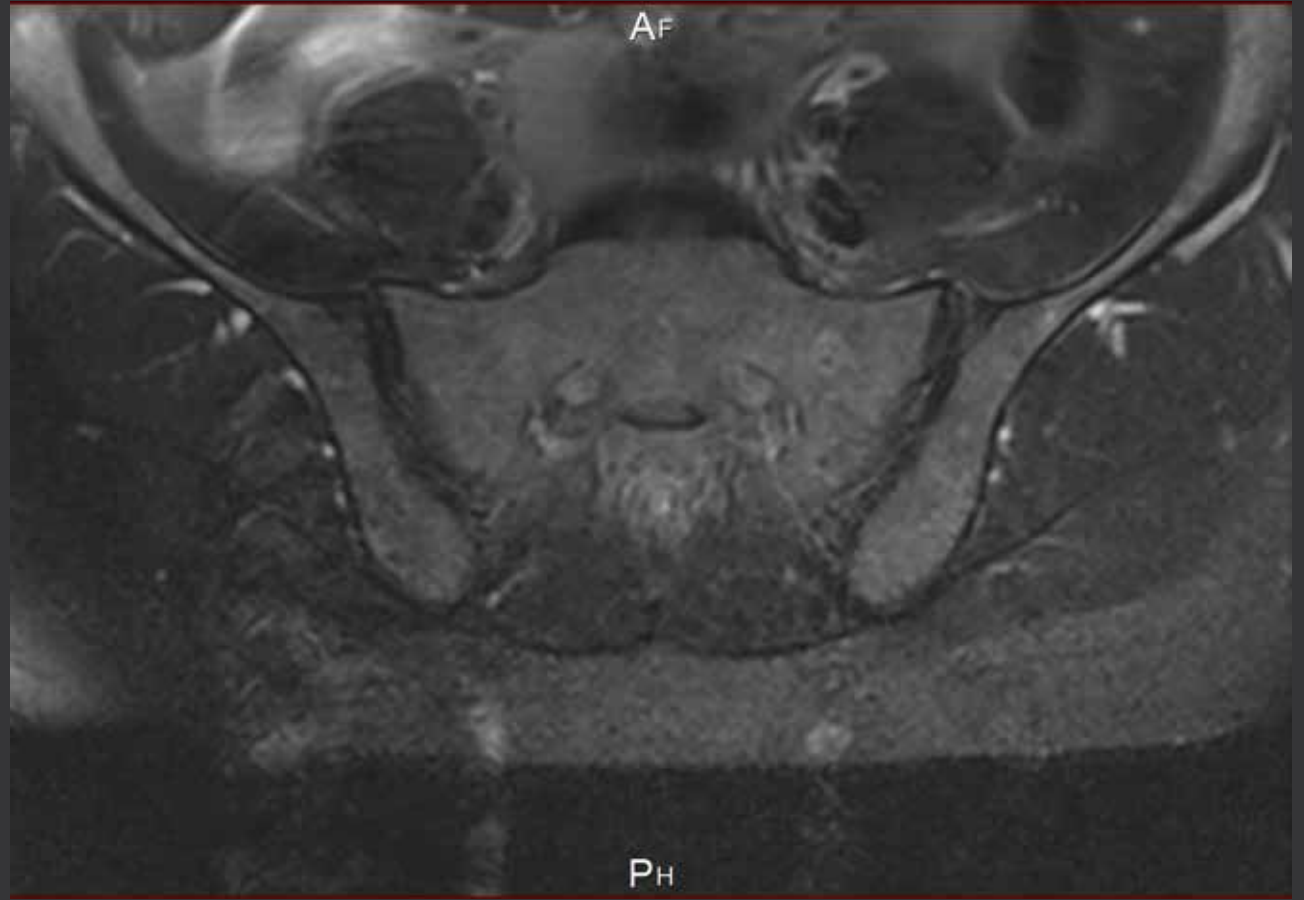RX LUMBAR



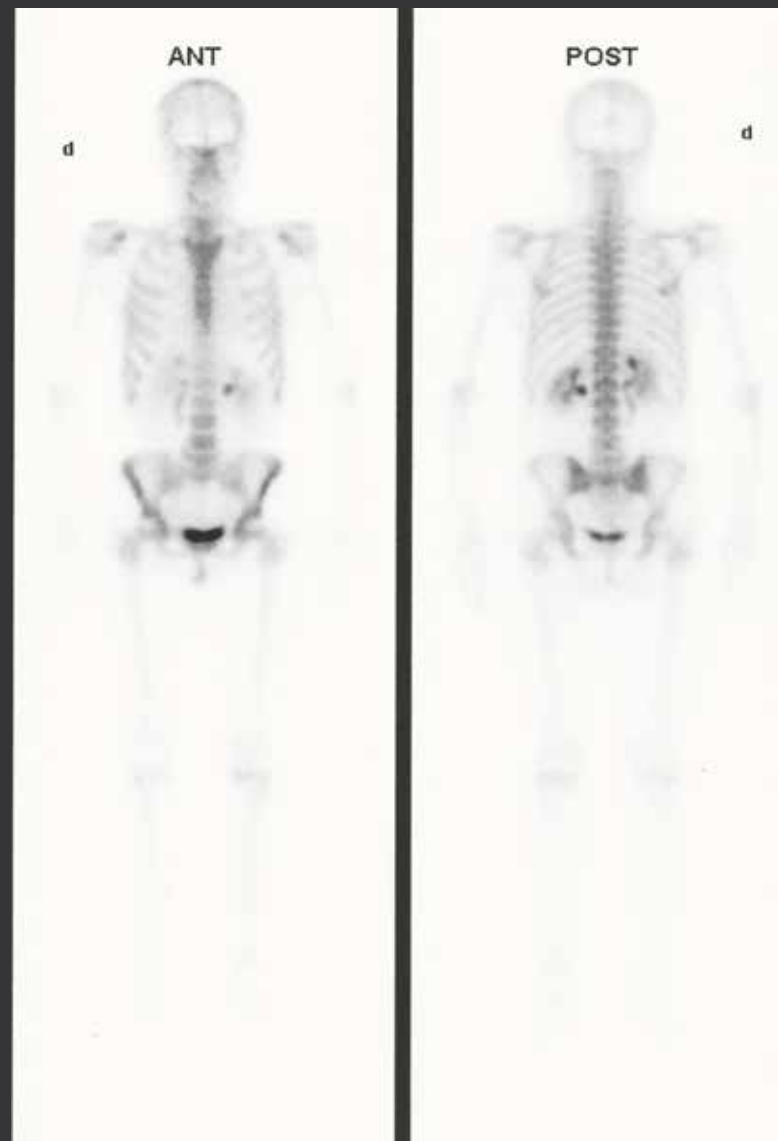RX PELVIS



RMN LUMBAR T1 sag



RMN SI T2 tra



GGO

**ALTA A
DOMICILIO**

Dexketoprof 1c/8h

Metamizol 1c/8h

EMPEORAMIENTO

PROGRESIVO

DEL DOLOR

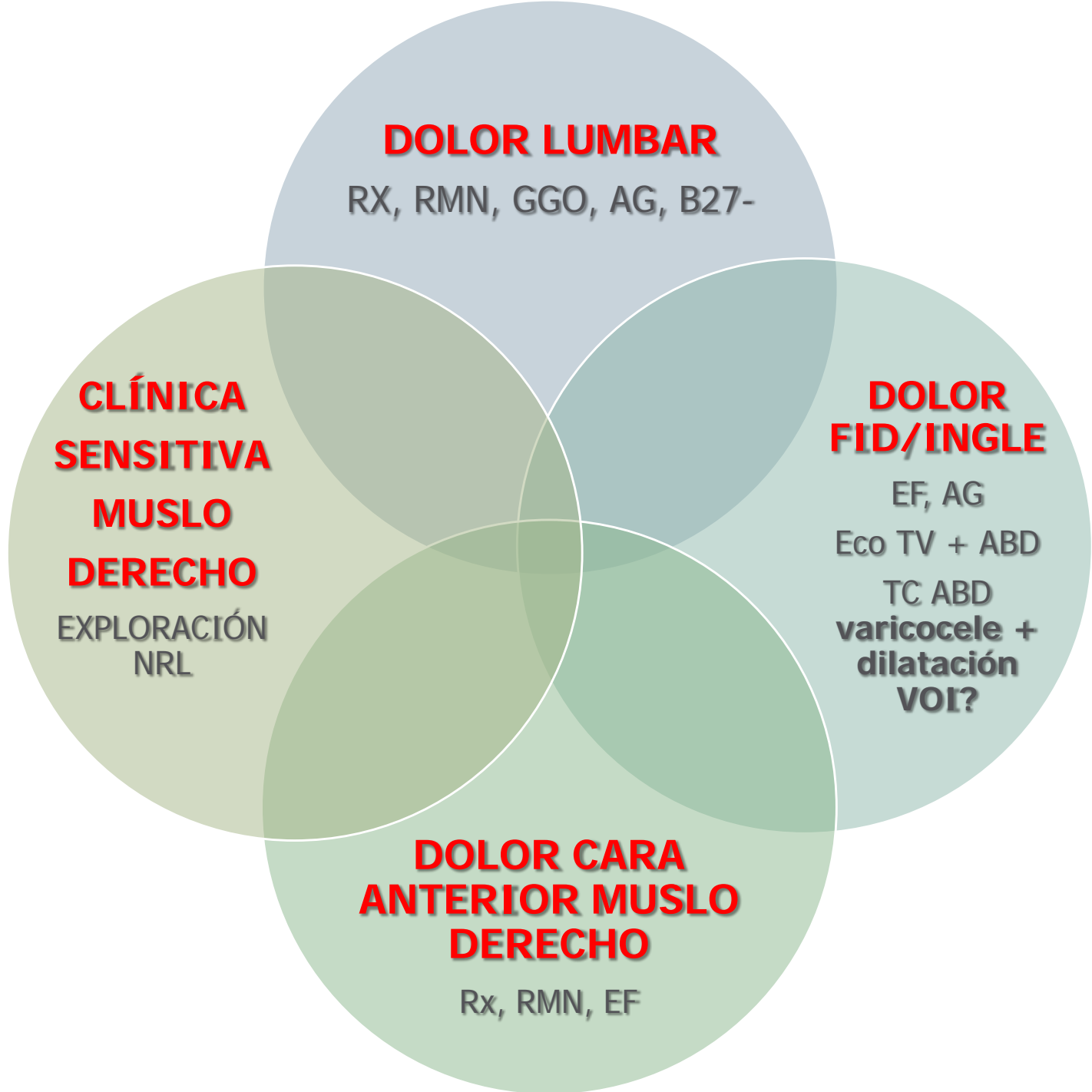
HIPOESTESIA

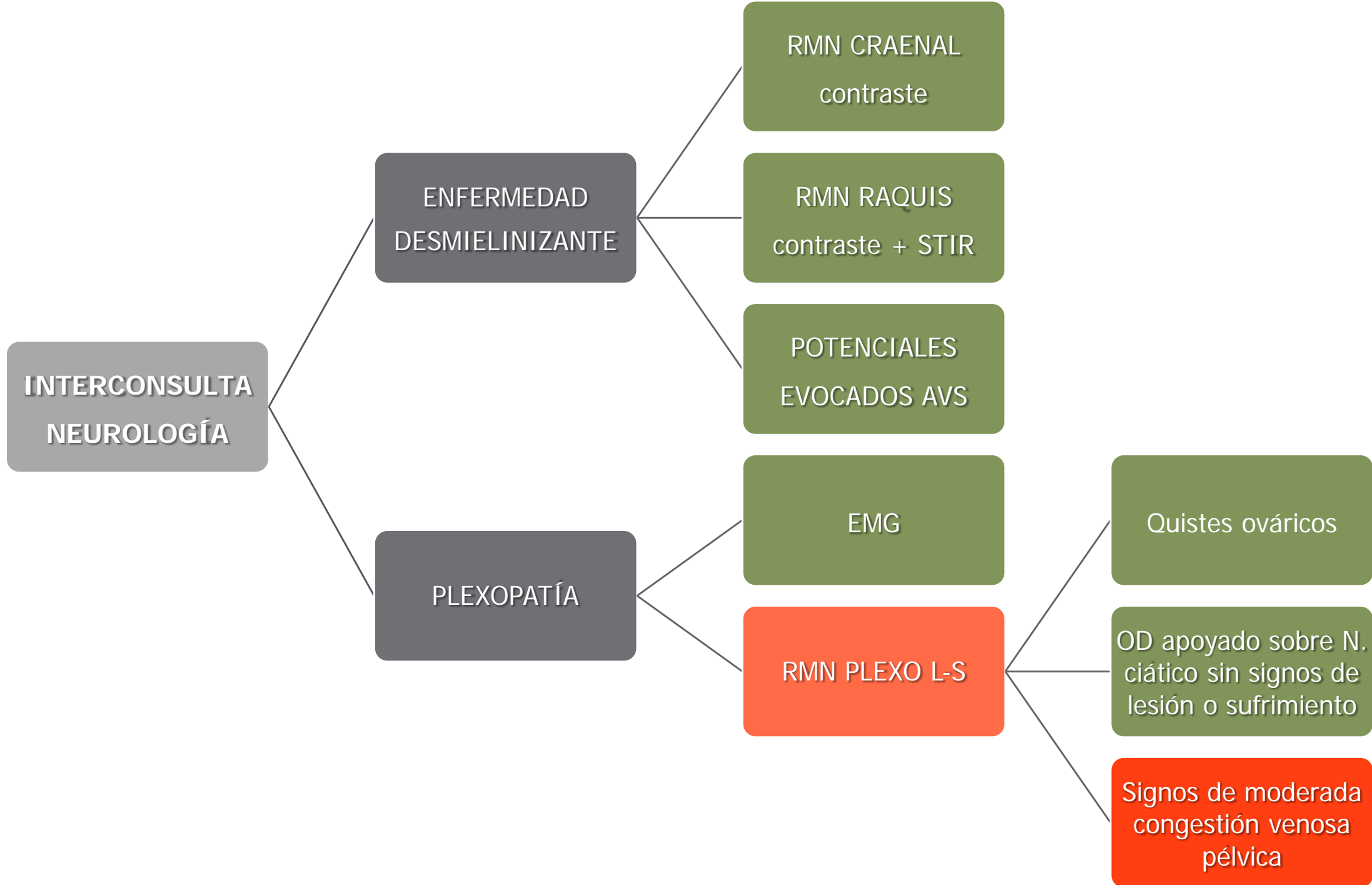
MUSLO

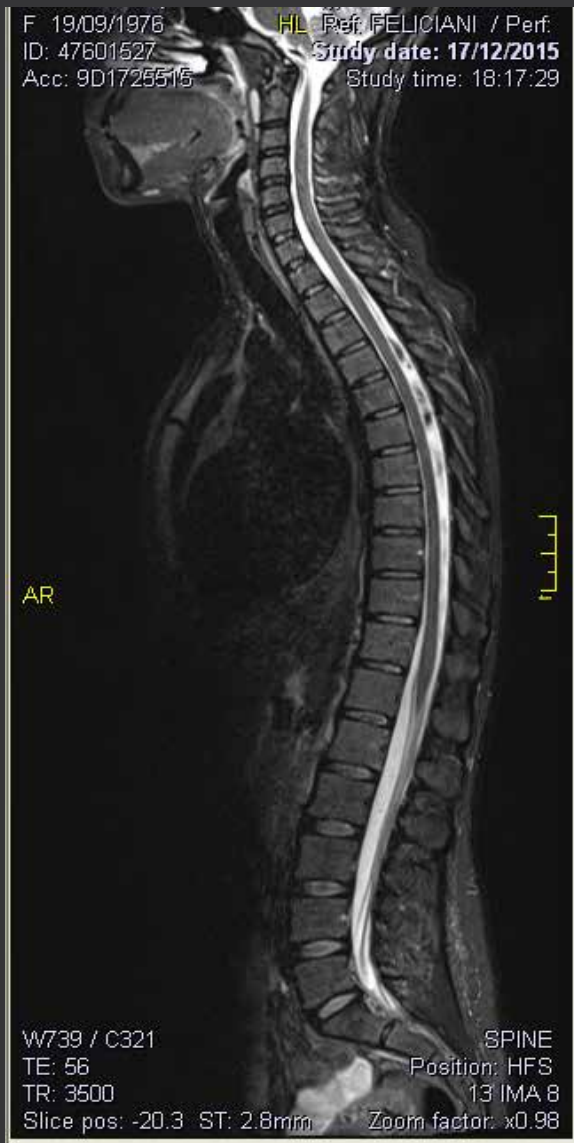DERECHO



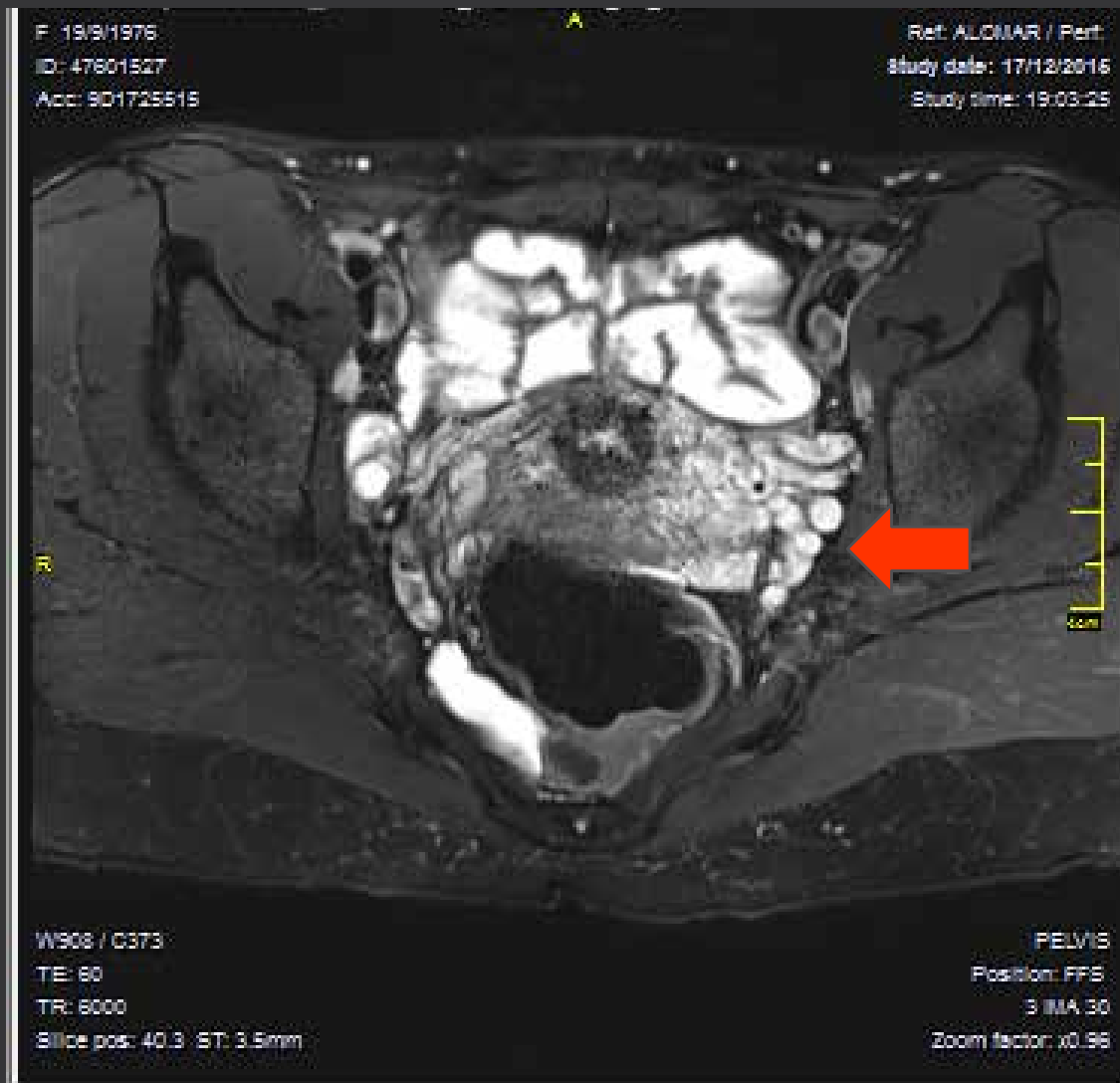
INGRESO








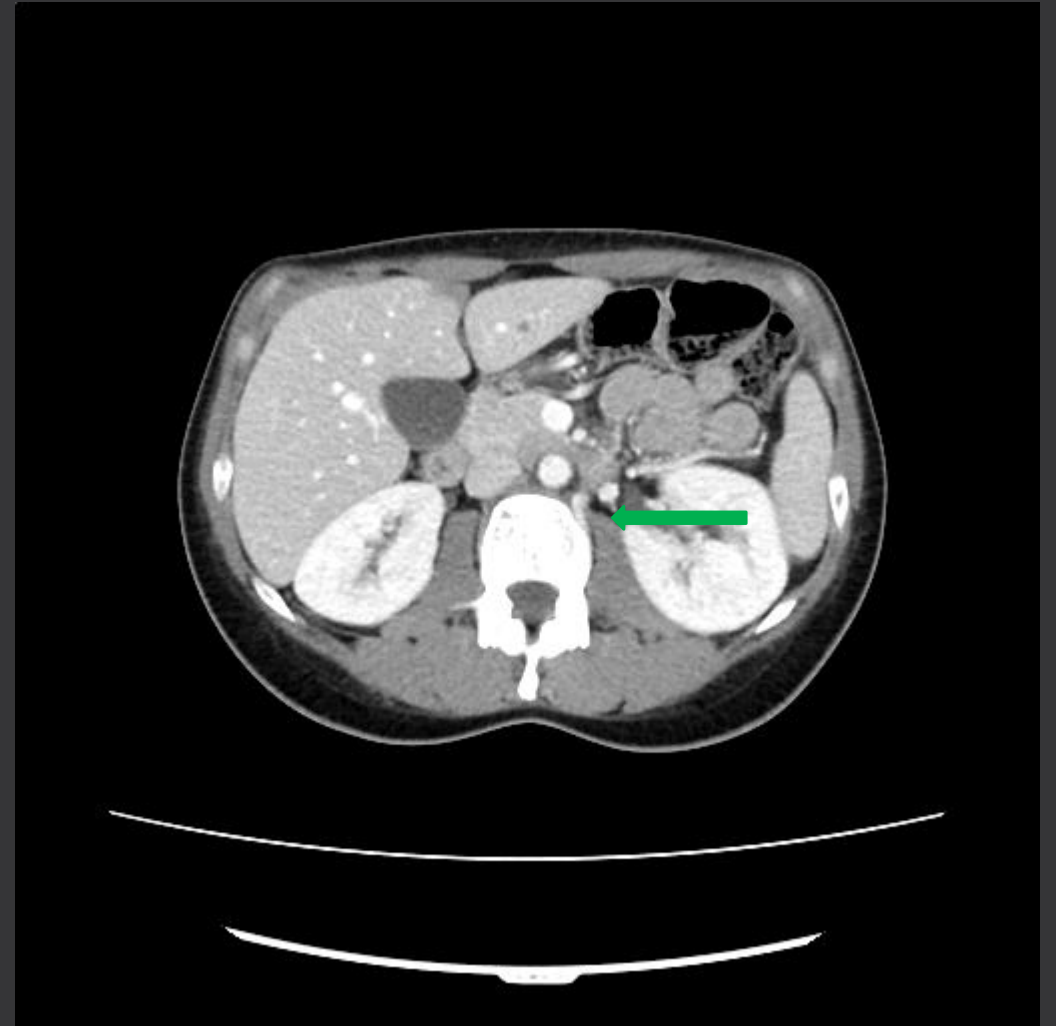
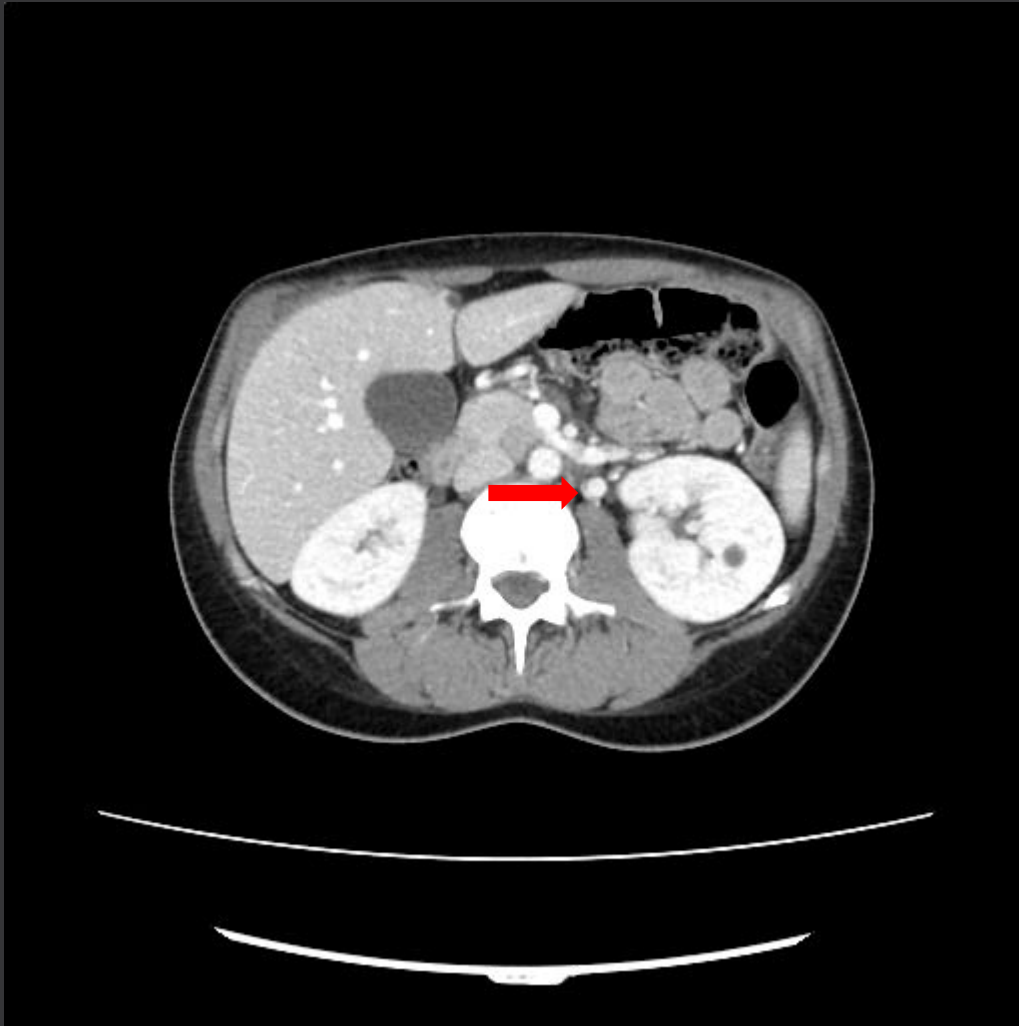
RMN RAQUIS STIR sag



RMN PLEXO T2 AXIAL post contraste



**INTERCONSULTA
CIRUGÍA
VASCULAR**



ANGIO TC: VO izquierda 7 mm con reflujo de contraste por insuficiencia venosa. Se acompaña de prominencia y dilatación de los plexos venosos periuterinos bilaterales de predominio izquierdo.

LOS HALLAZGOS PUEDEN ESTAR EN RELACIÓN AL SÍNDROME DE CONGESTION PÉLVICA

DIAGNÓSTICO



PLEXOPATÍA
LUMBO-SACRA



SÍNDROME DE
CONGESTIÓN
PÉLVICA

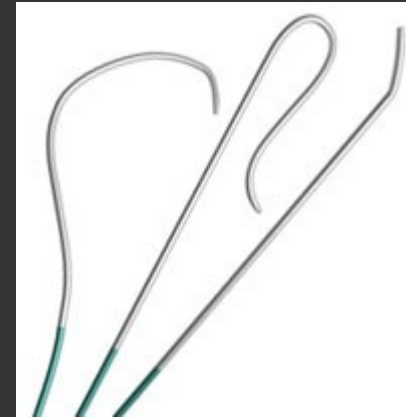
TRATAMIENTO:

- Dexketoprofeno 1c/8h, metamizol 1c/8h alternos
- Prednisona 30 mg pauta descendiente rápida
- Gabapentina 300 mg 1c/8h
- Embolización endovenosa de la vena ovárica izquierda con coils de liberación controlada.

COMPROBACIÓN DE LA
CONGESTIÓN DE LA
OVÁRICA IZQUIERDA CON
TRES RAMAS / FUGAS



COLOCACIÓN COILS



COMPROBACIÓN

*** V. OVARICA IZQUIERDA

(V ILIACAS INTERNAS)



EVOLUCIÓN:

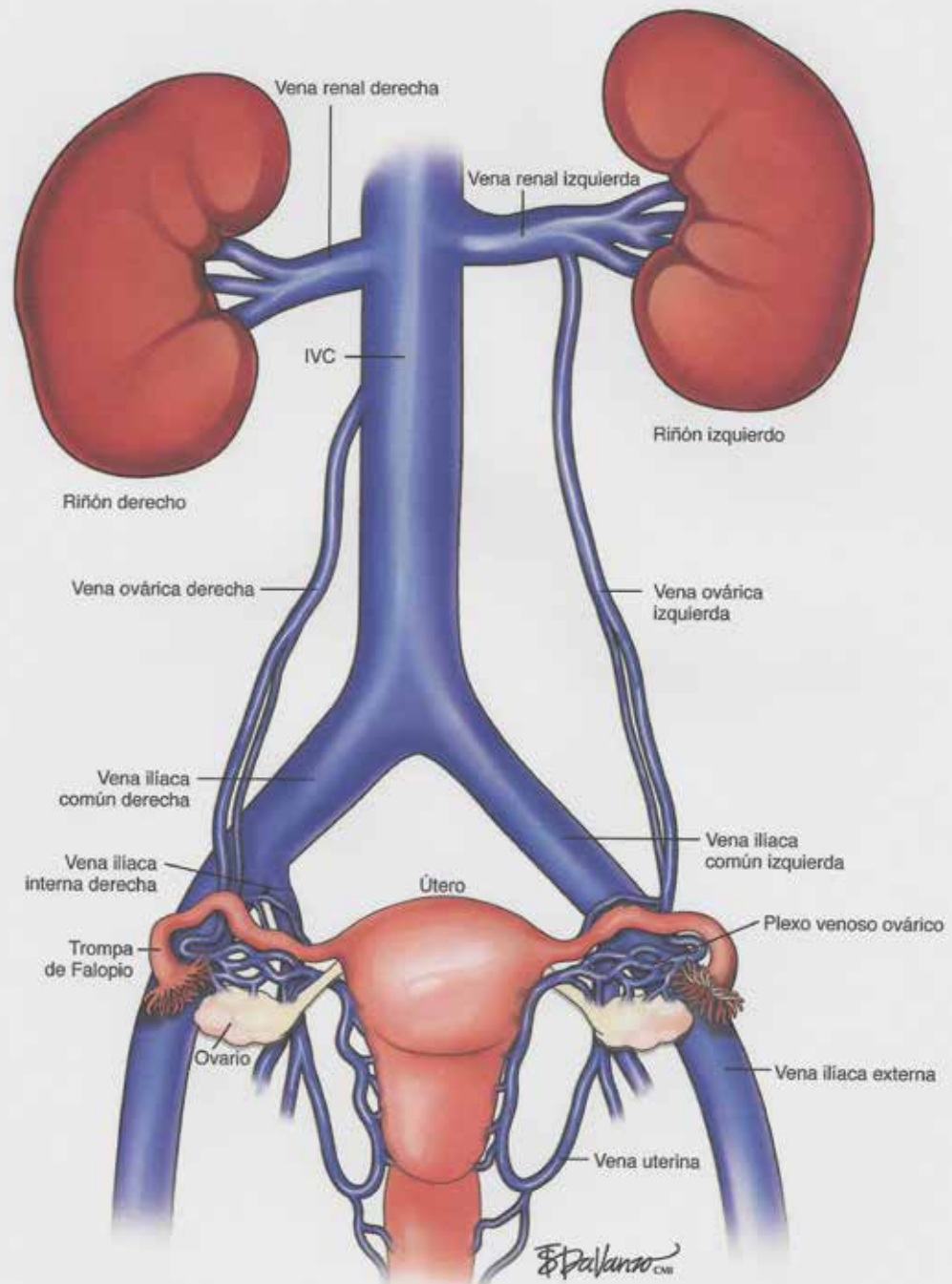
ASINTOMÁTICA CON Gabapentina 300 mg 1c/12h

Índice

1. CASO CLÍNICO
2. REVISIÓN DEL TEMA
 - Introducción
 - Fisiopatología
 - Clínica
 - Diagnóstico
 - Tratamiento
3. CONCLUSIONES

¿Síndrome de congestión pélvica?

- Taylor 1948 DOLOR PÉLVICO CRÓNICO ↔ VARICES PÉLVICAS
- Etiología, fisiopatología y genética POCO CONOCIDAS
- ENFERMEDAD INFRADIAGNOSTICADA
- MUJERES EDAD REPRODUCTIVA, MULTÍPARAS



FENOMENOS
ESTASIS
VENOSA



INVERSIÓN
DEL FLUJO
VENOSO

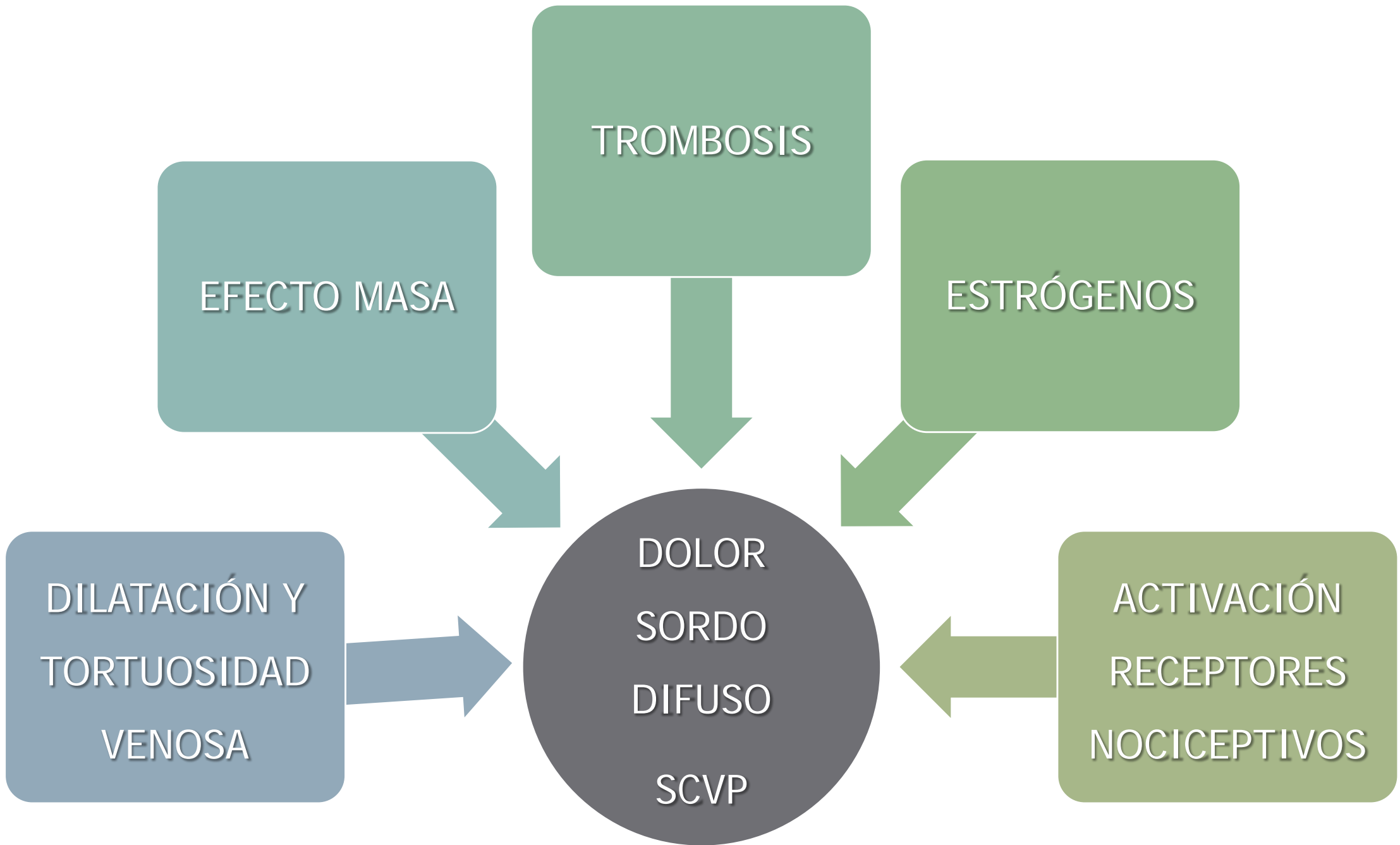


VARICES
CONGESTIÓN
VENOSA

LAS MÁS AFECTADAS POR INSUFICIENCIA Y/O INVERSIÓN DEL FLUJO

OVÁRICA IZQUIERDA > ILÍACA INTERNA IZQUIERDA > ILÍACA INTERNA DERECHA

40% IVOI pueden ser ASINTOMÁTICAS



EFFECTO MASA

TROMBOSIS

ESTRÓGENOS

DOLOR
SORDO
DIFUSO
SCVP

DILATACIÓN Y
TORTUOSIDAD
VENOSA

ACTIVACIÓN
RECEPTORES
NOCICEPTIVOS

Clínica

- PÉLVICO / ABD INF / INGUINAL
- SORDO
- CONTINUO / INTERMITENTE

EXPLORACIÓN FÍSICA:

- DOLOR EXPLORACIÓN CERVICAL
- DOLOR PALPACIÓN ANEXOS
- VARICES

VULVARES, PERINEALES

ATÍPICAS EEII / GLÚTEOS

DOLOR
CRÓNICO
6 MESES

SE AGRAVA

- AL SENTARSE
- BIPEDESTACIÓN
- RELACIONES SEXUALES
- MENSTRUACIÓN

- NEUROPATÍA LUMBO-SACRA
- MOLESTIAS RECTALES
- FRECUENCIA URINARIA
- LETARGIA / DEPRESIÓN

Diagnóstico

- ENFERMEDAD INFRADIAGNOSTICADA
- LARGO, LABORIOSO Y DE EXCLUSIÓN ↔ EQUIPO MULTIDISCIPLINAR
- REQUIERE ALTO GRADO DE SOSPECHA CLÍNICA

IMAGEN

ECOGRAFÍA

ANGIO-TAC

VENOGRAFÍA RMN

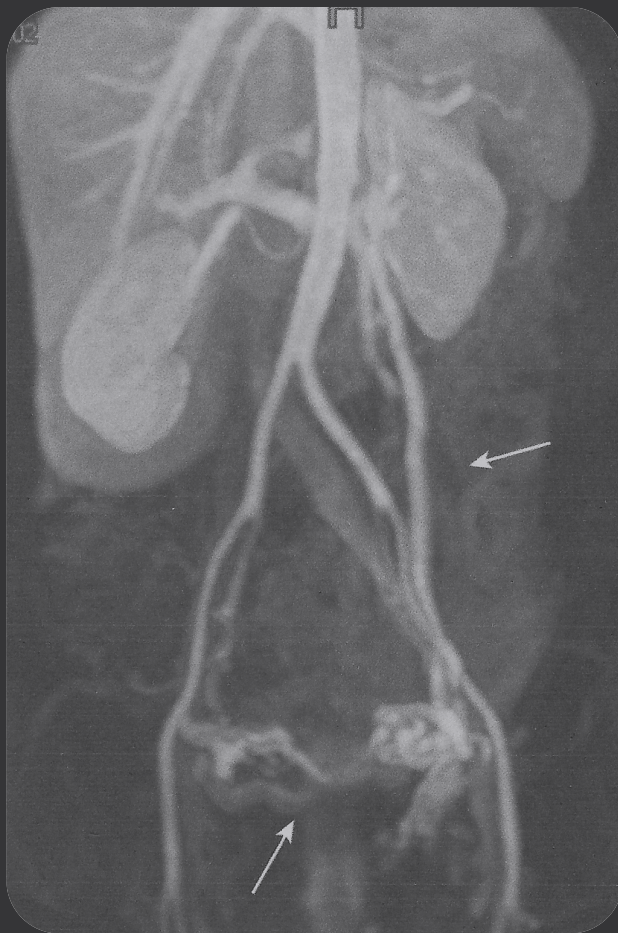
DIAGNOSTICO

- VO > 7mm Ø

- FLUJO VENOSO RETROGRADO OVARICO
± PÉLVICO

- COLATERALES TORTUOSAS / DILATADAS

- ESTASIS CONTRASTE



PRUEBA DE IMAGEN

NORMAL

NO EXCLUYE DIAGNÓSTICO

SI LA CLÍNICA ES SUGESTIVA

VENOGRAFÍA RMN : → sup ENGROSAMIENTO VOI

→ inf ENGROSAMIENTO VENOSO PÉLVICO BILATERAL I>D

Tratamiento

NO INVASIVO

- GABAPENTINA /AMITRIPTILINA
- ANALGÉSICOS ± AINE ± OP
- Antagonistas GnRH
- Progestágenos
- Psicoterapia

QUIRÚRGICO

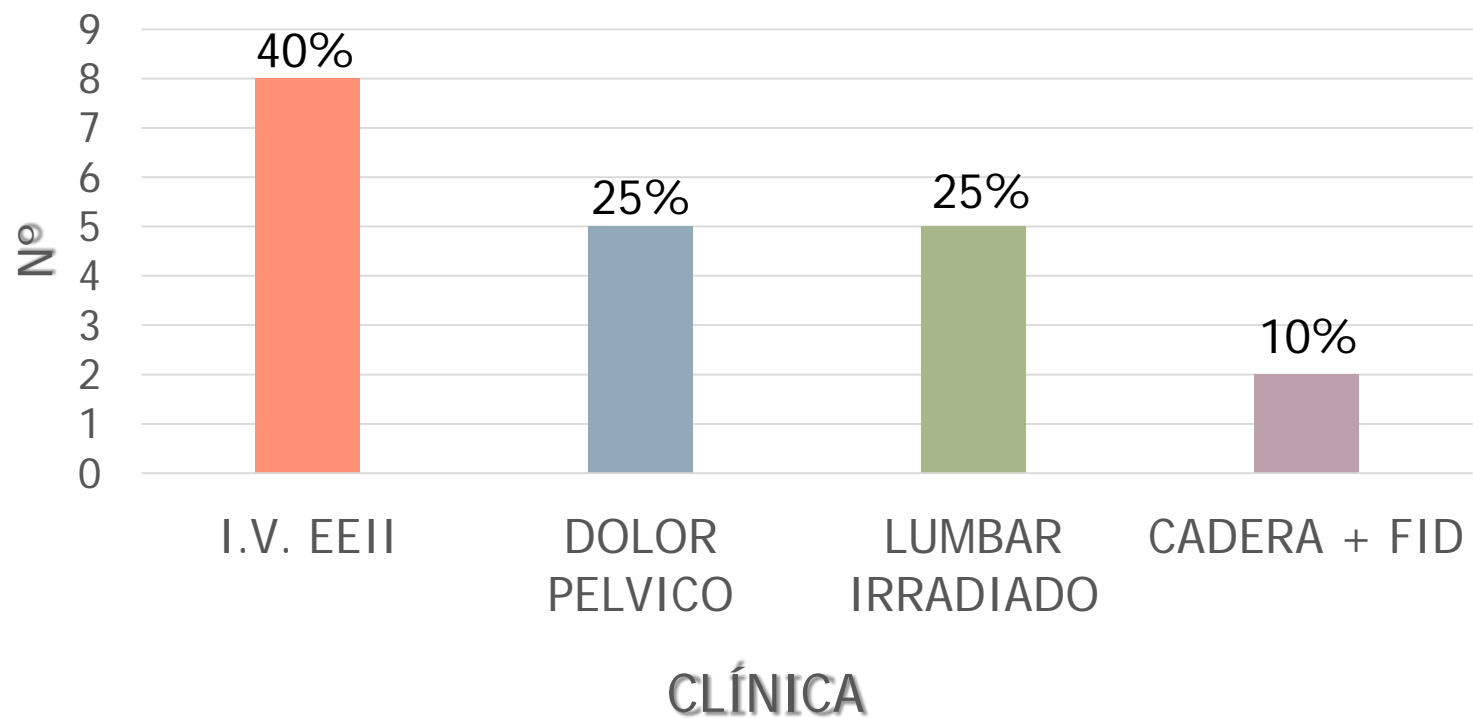
- EMBOLIZACIÓN e.v.
TRANSCATÉTER COILS vía
braquial
- Ligadura quirúrgica /
laparoscópica VO
- Histerectomía / ooforectomía

REDUCCIÓN DEL DOLOR HASTA EN UN 80% CASOS EN 2 AÑOS

SIN AFECTACIÓN CICLO MENSTRUAL O FERTILIDAD

Experiencia en nuestro centro

- Enero 2014 a diciembre 2015 → 20 EMBOLIZACIONES **100% MEJORÍA**
- MUJERES 32 a 65 años



Conclusiones / para llevar a casa

1. ENFERMEDAD POCO FRECUENTE ↔ INFRADIAGNOSTICADA
2. DEBERÍAMOS SOSPECHAR SCVP



PACIENTE EN EDAD FÉRTIL MULTÍPARA CON DOLOR
SORDO LUMBAR ± PELVICO ± INGUINAL ± EEII
↑ SENTADA, DE PIE, MENSTRUACIÓN, DISPAREUNIA
VARICES EEII/VULVARES (EMB)
<<YA EXCLUÍDAS OTRAS CAUSAS>>



¡¡GRACIAS!!