



# Siamesos onfalopags

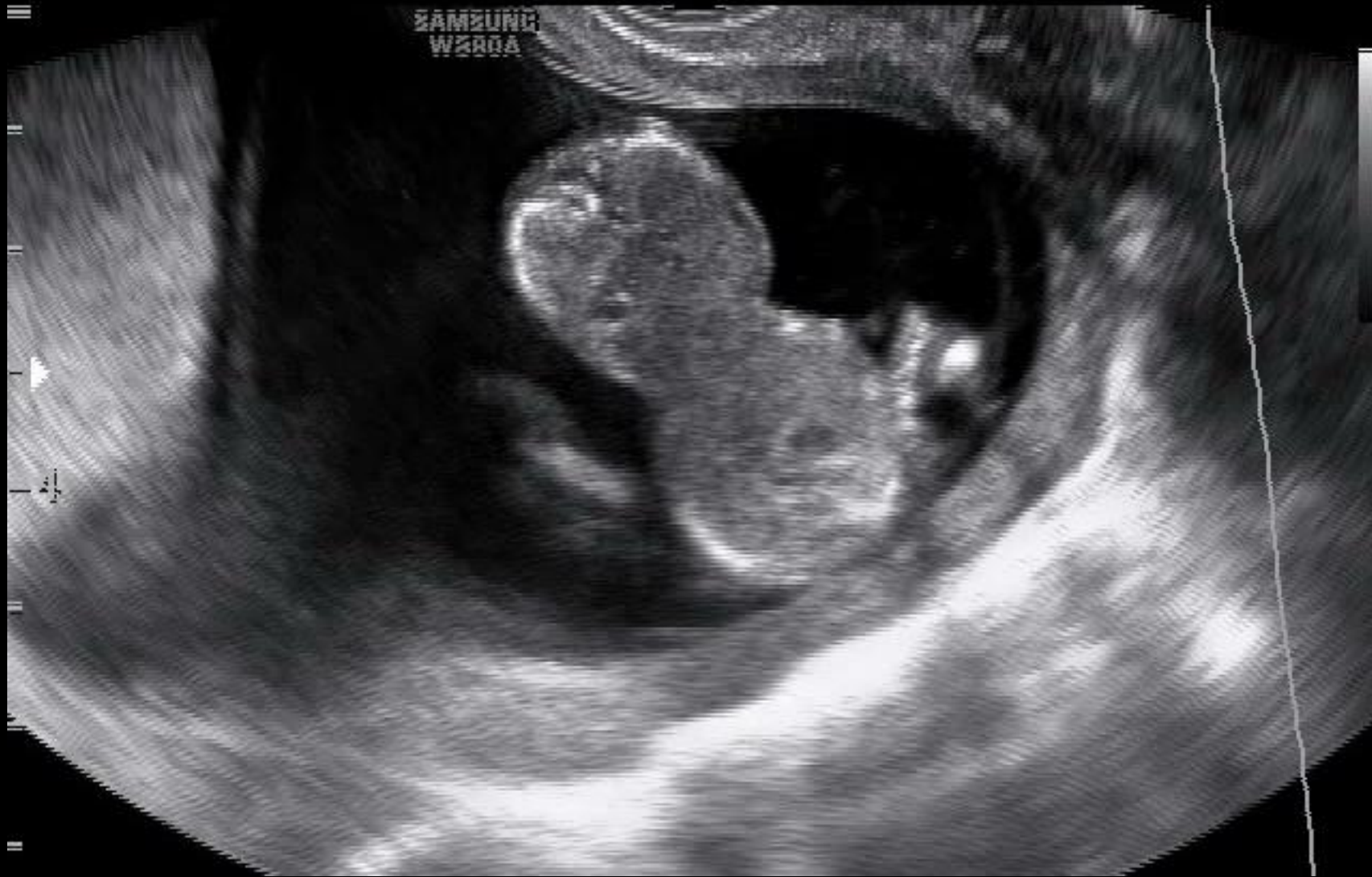Rafael Pacheco Rojas

R2 Ginecologia i Obstetrícia - Hospital de Figueres

Jornada catalana de diagnòstic ecogràfic prenatal

29 març 2019

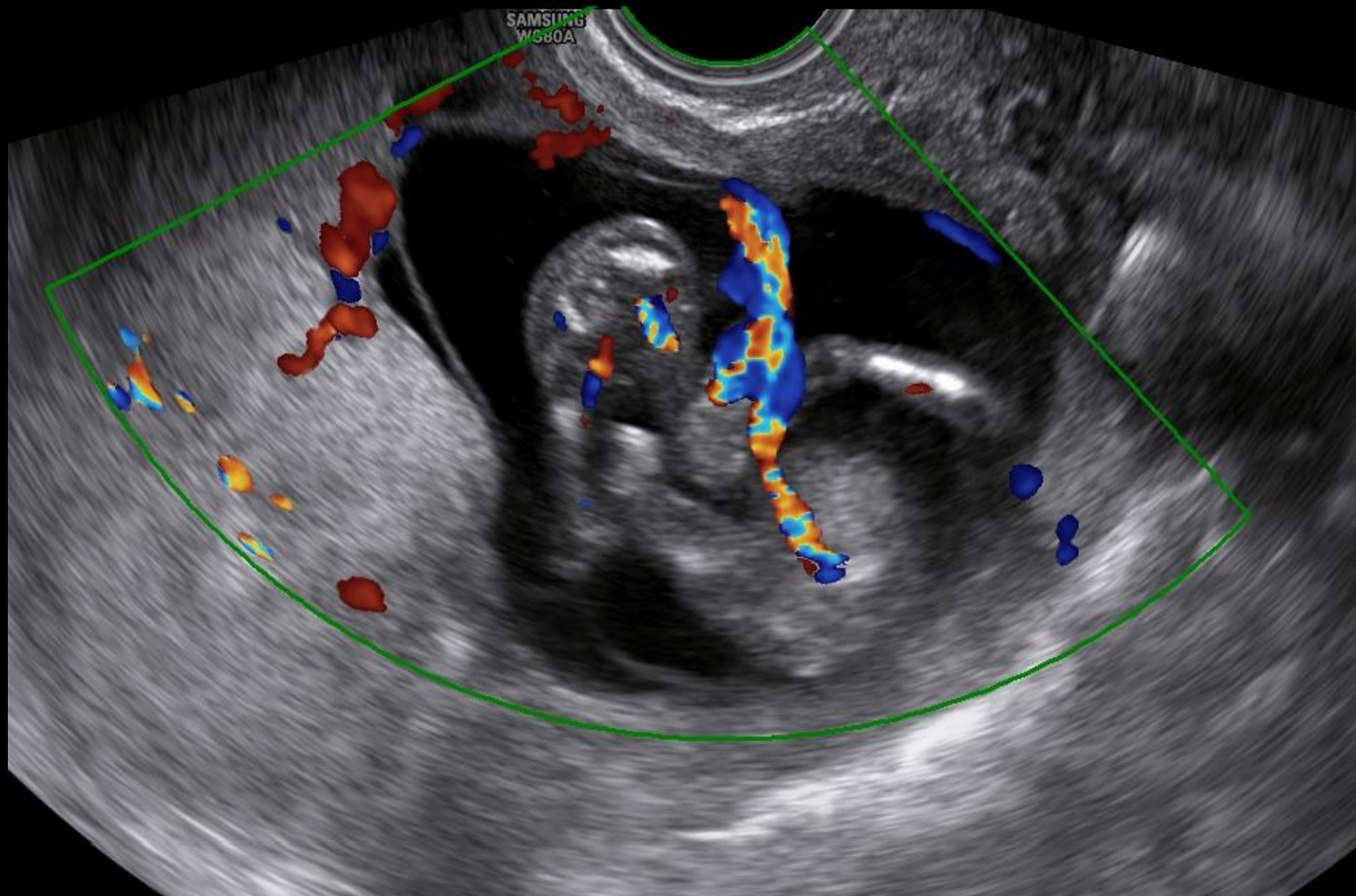
13w



Gestant sense  
factors de risc

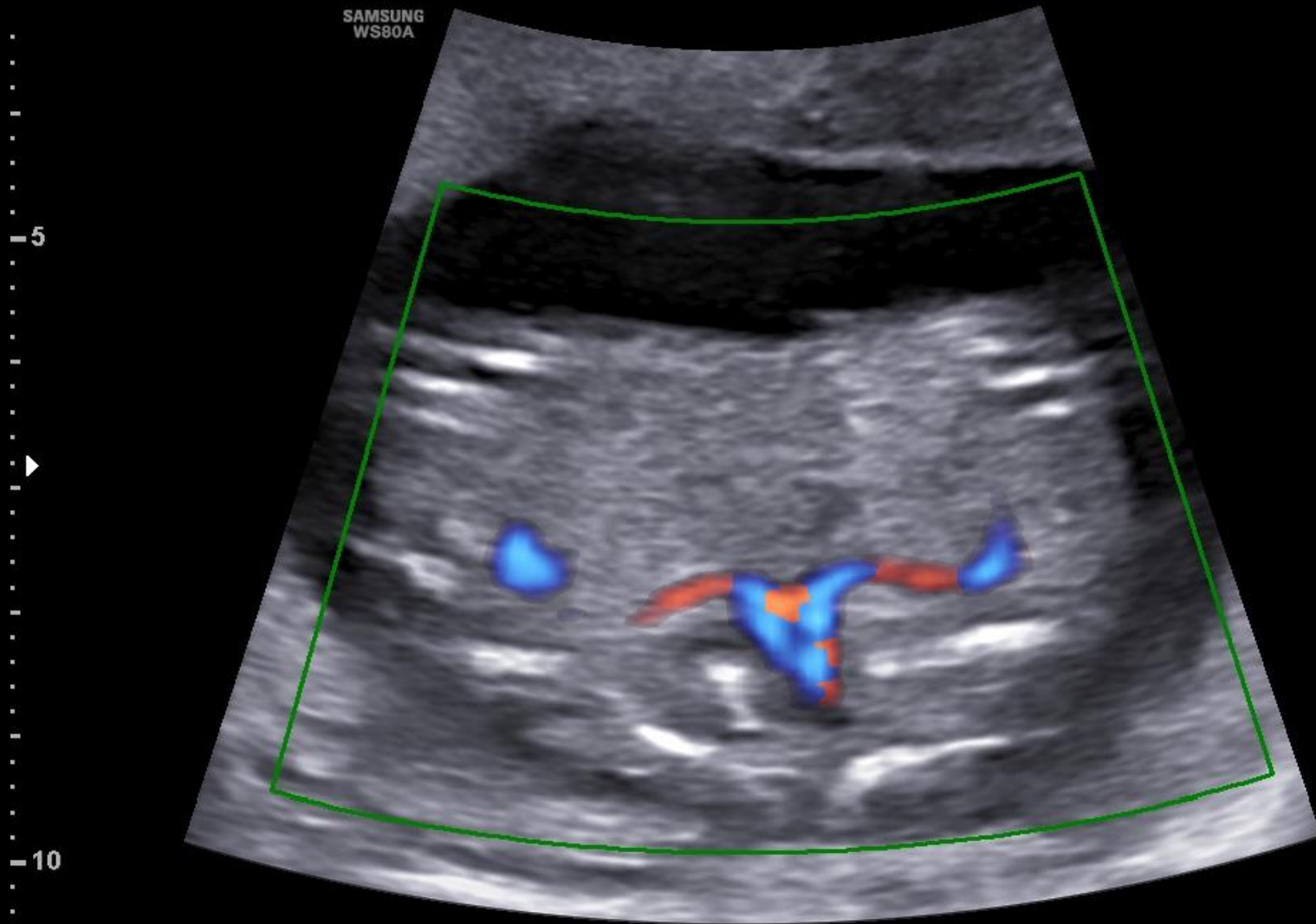
1ª Ecografia (1rT)

13w



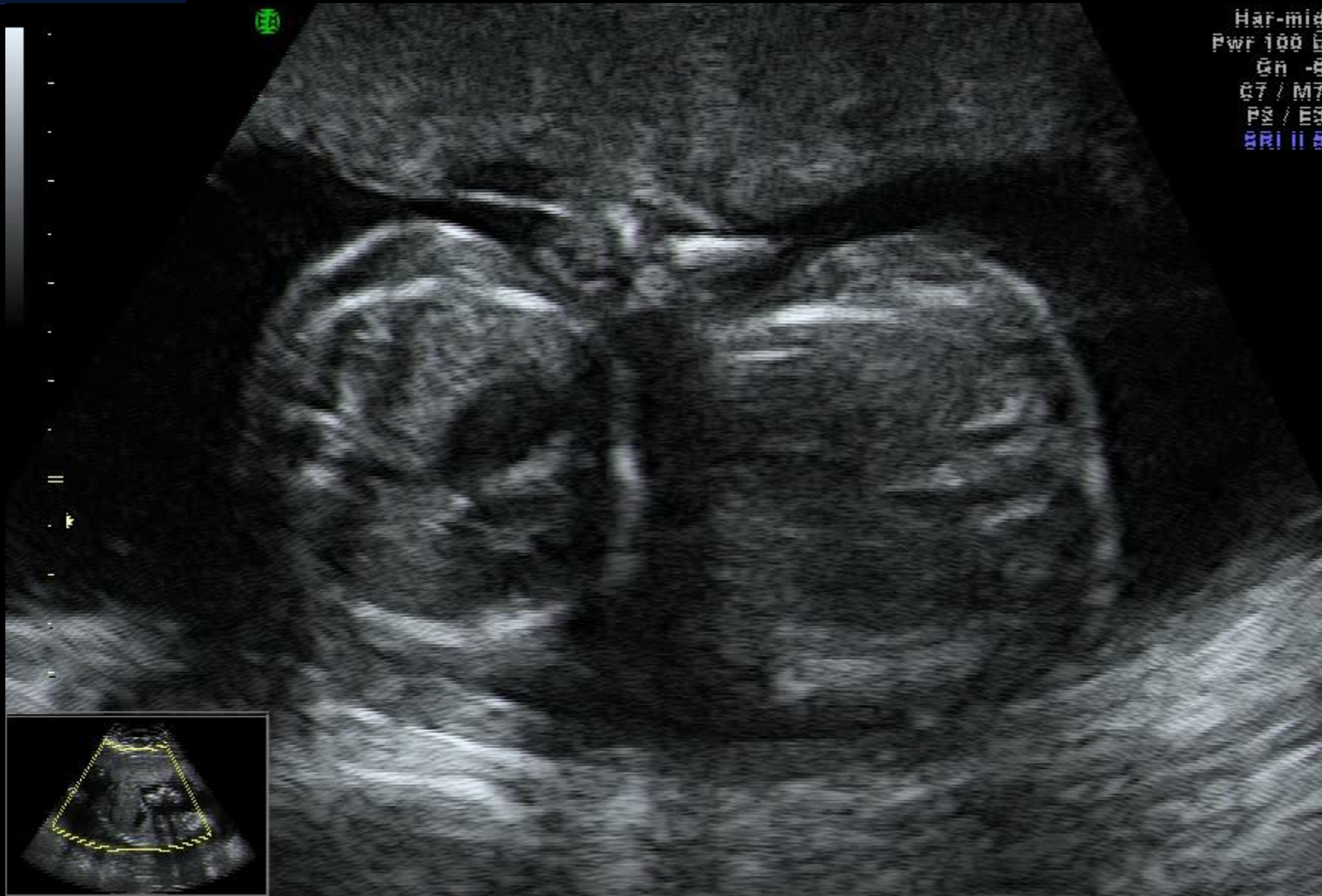
- **Gestació monocorial monoamniòtica**
- **Siamesos onfalopags**
- 1r fetus: LCDH, dextrocàrdia i levoàpex
- 2n fetus: dextrocàrdia i dextroàpex

16w



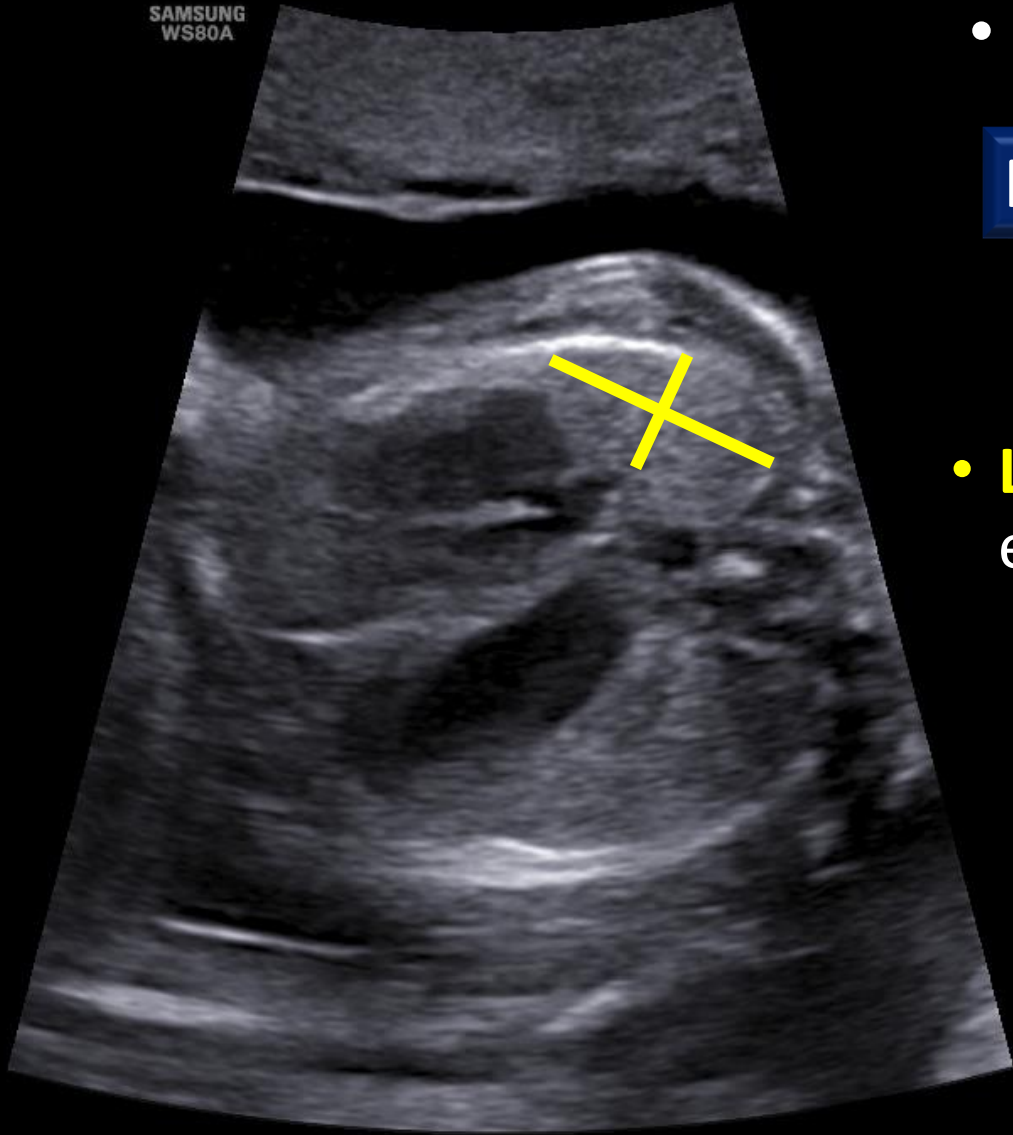
- **Fetge únic**
- **Cordó umbilical únic**  
amb 2 artèries i 2  
venes

21w



- **LDCH del 1r fetus**
- No discordància de pesos
- **Rebutgen prova invasiva**

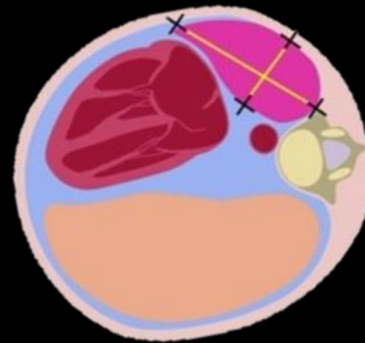
SAMSUNG  
WS80A



- LCDH

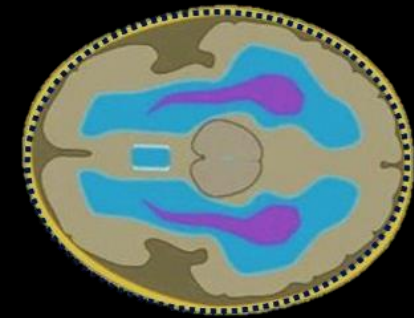
F. Pronòstic: **Mida pulmó + fetge en hèrnia**

- **Lung to head ratio (LHR):** mesura comparativa entre pulmó contralateral a l'hèrnia i el cap fetal



$$\text{LHR} = \text{Diam A} \times \text{Diam B} / \text{PC}$$

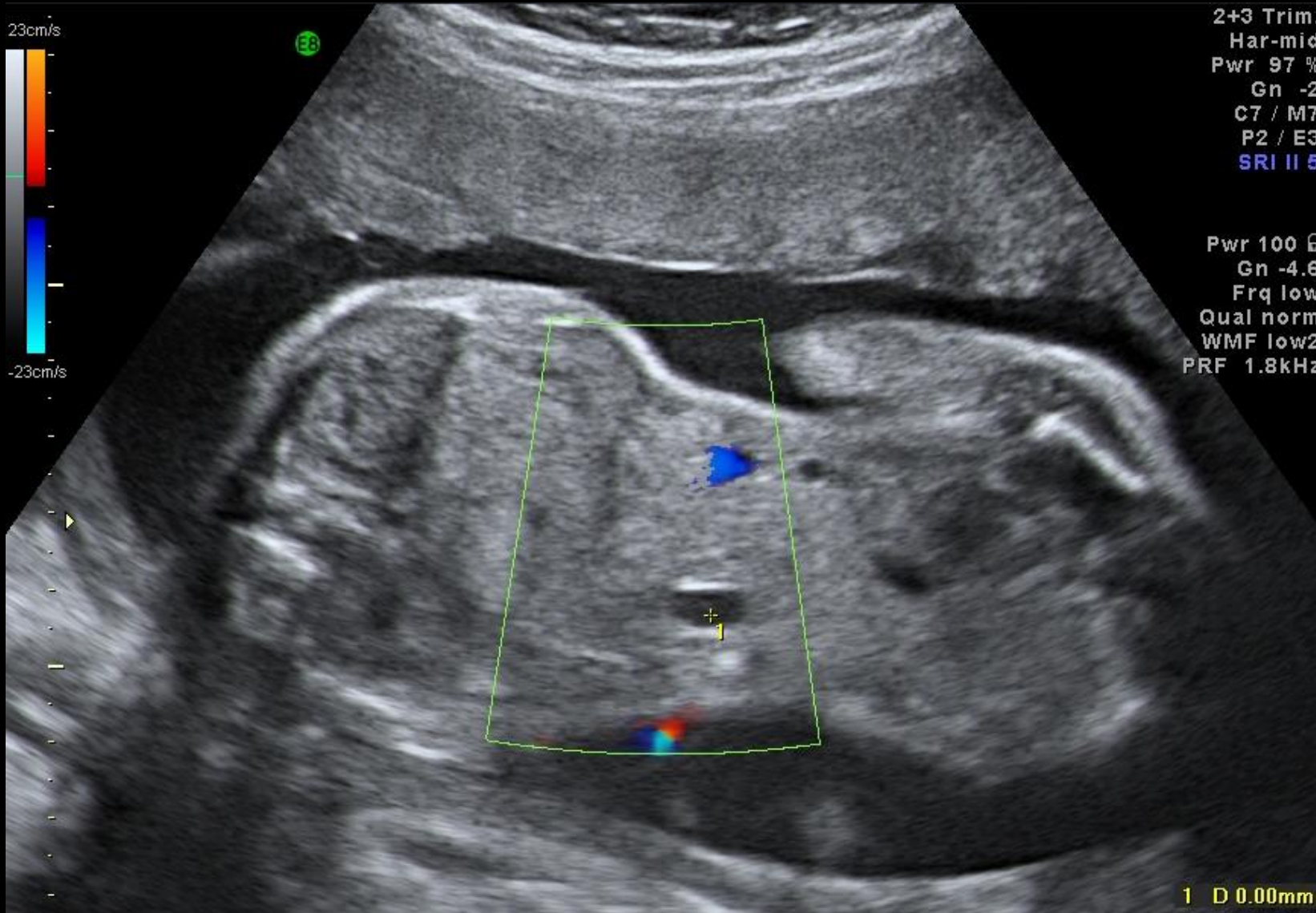
0'9



$$\text{O/E LHR} = \text{LHR (obs/esp)} \times 100$$

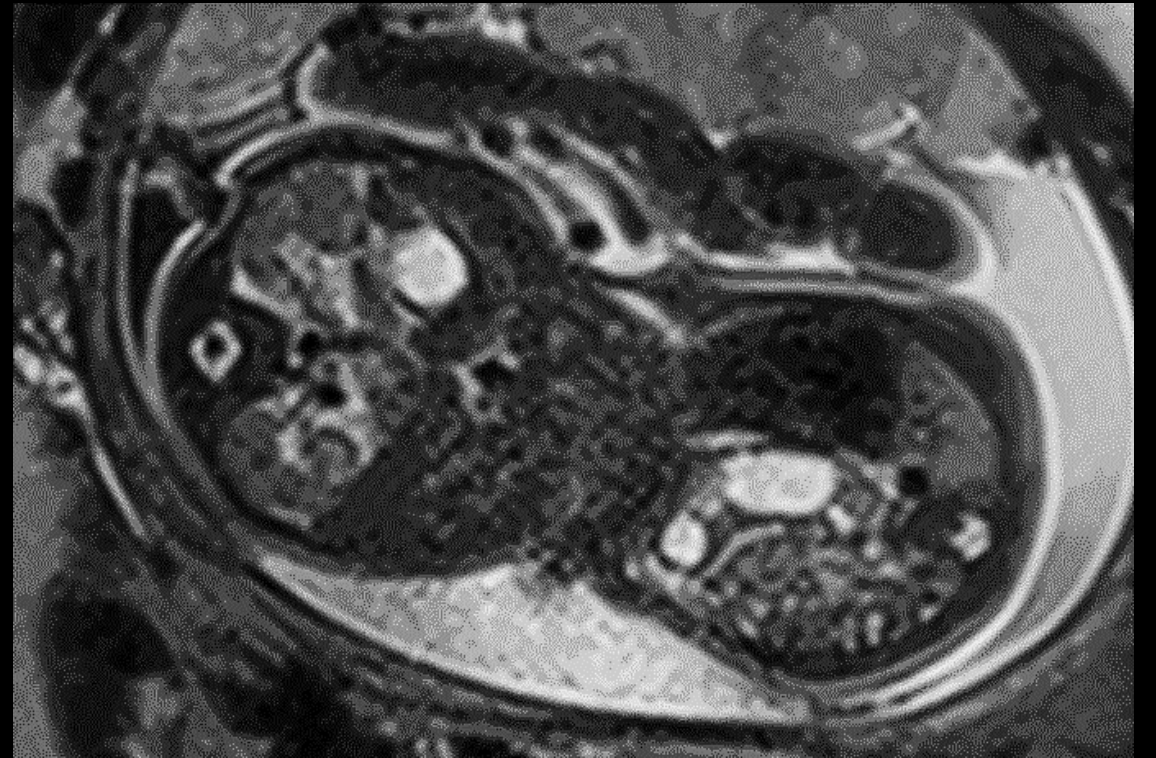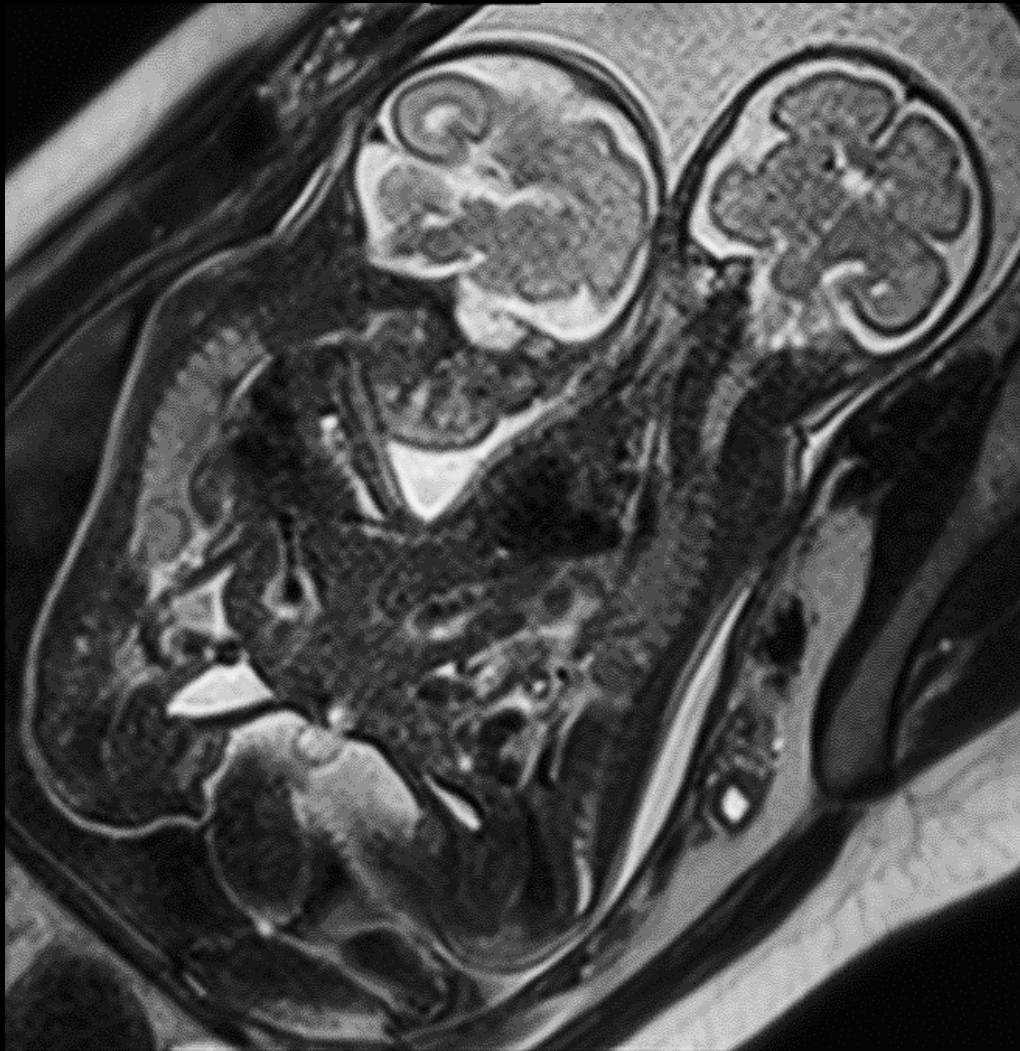
39,22%

23w



- 2 vesícules biliars
- **No agenèsia vies biliars**

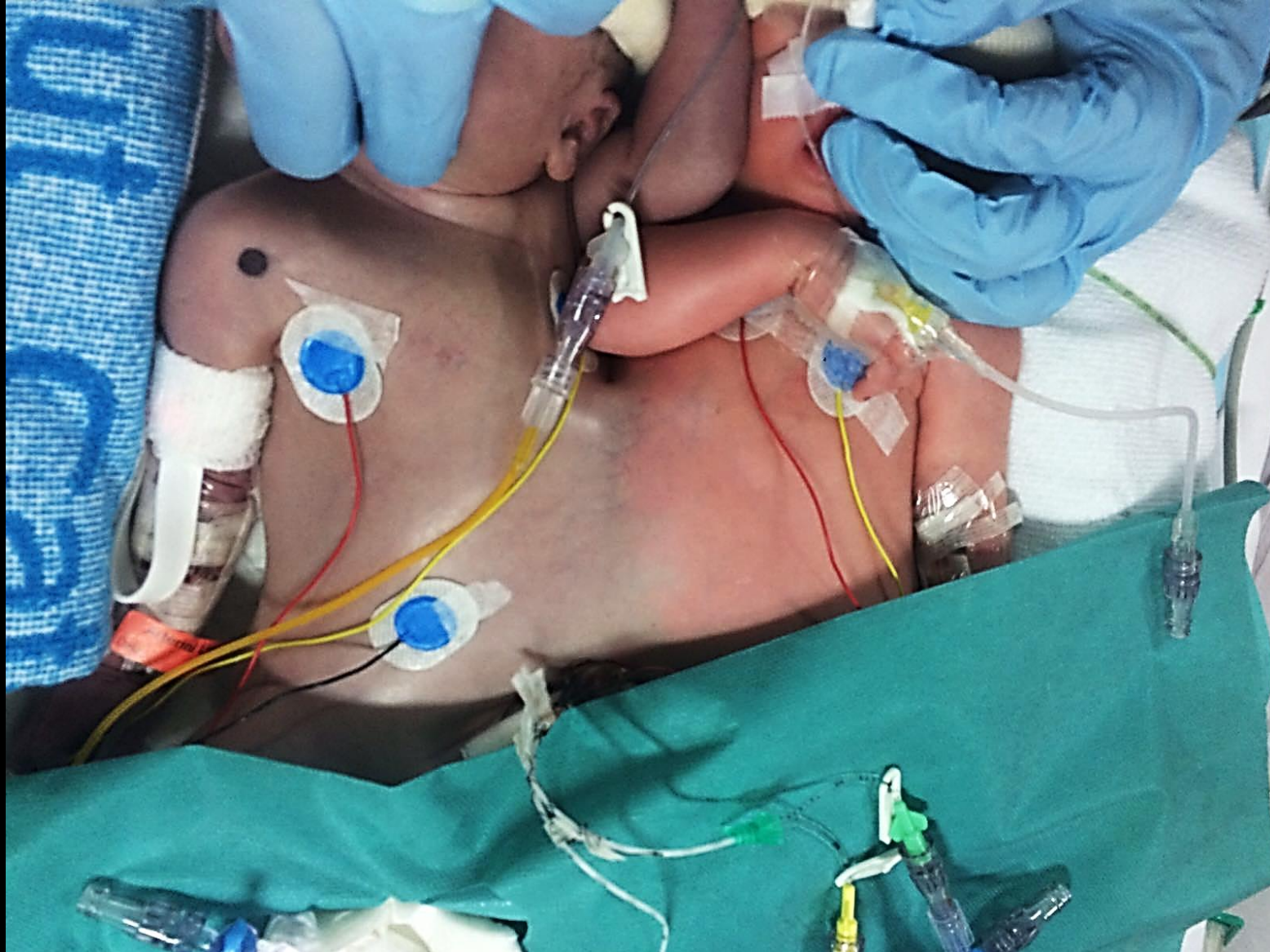
## RM fetal



- **Sessió multidisciplinària** per decidir maneig terapèutic



31+6w



- **Cesàrea electiva**
- Inestabilitat hemodinàmica
- **Partició urgent**
- Éxitus nadó afecte LCDH

# Conclusions

- Incidència: **1% monocorials** - 1/50.000 naixements
- El diagnòstic s'estableix en l'**ecografia de primer trimestre**
- Un 7-28% poden anar associats a **malformacions**
- Les possibles malformacions i l lloc d'unió permeten establir un **pronòstic** i oferir **assessorament**
- L'**ecografia**, la **RM** i el consens en **equips multidisciplinars** són claus pel maneig