

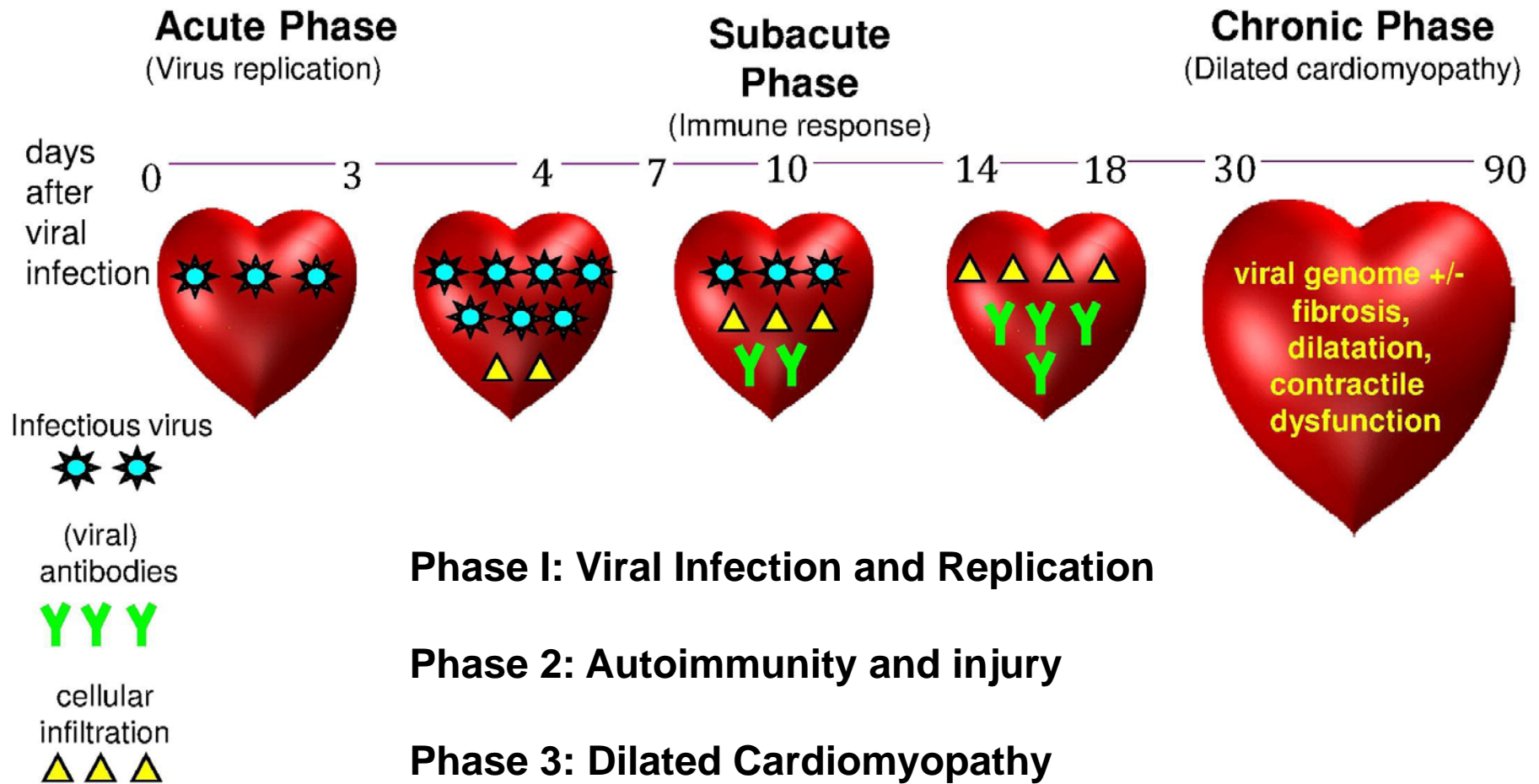
MIOCARDITIS

- Ja en 1806, es parla d' un procés inflamatori persistent a conseqüència d'una infecció (diftèria) del miocardi provocant un dany progressiu i la disfunció cardíaca
- En 1837, la miocarditis terme va ser introduït per primera vegada com la inflamació o degeneració del cor post-mortem
- La biòpsia endomiocàrdica el 1980 permet la presa de mostres de teixit de miocardi humà durant la vida i el diagnòstic abans de la mort de la miocarditis.

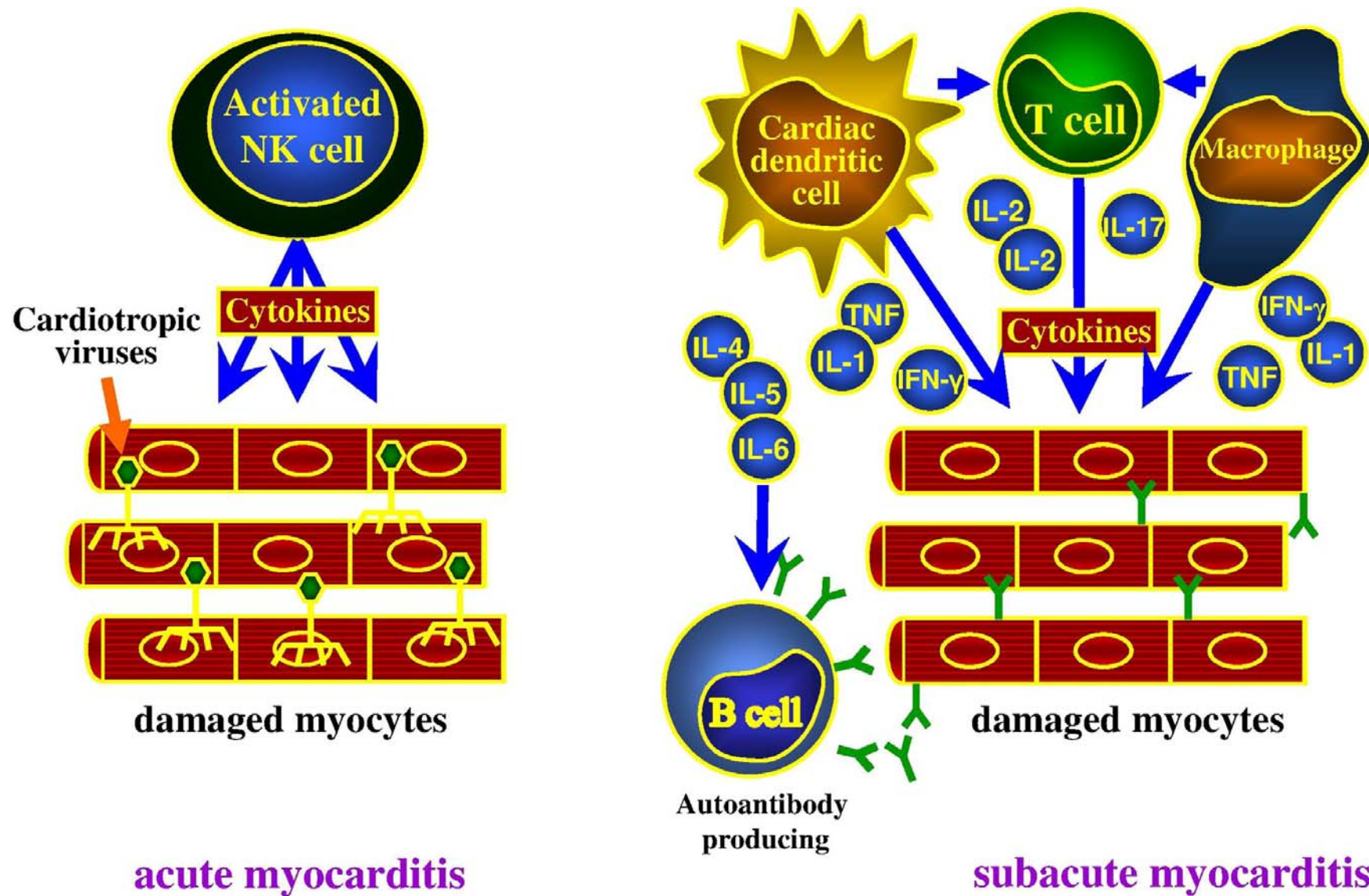
Reflexions clíniques en relació a les Miocarditis.

- **Multiples etiologies (virus i mes...)**
- **Formes de presentació clínica molt diversa.**
- **Diagnòstic complexe e invasiu.**
- **Noves aportacions de les tècniques d'imatge.**
- **No evidències clares del tractament i del pronòstic.**

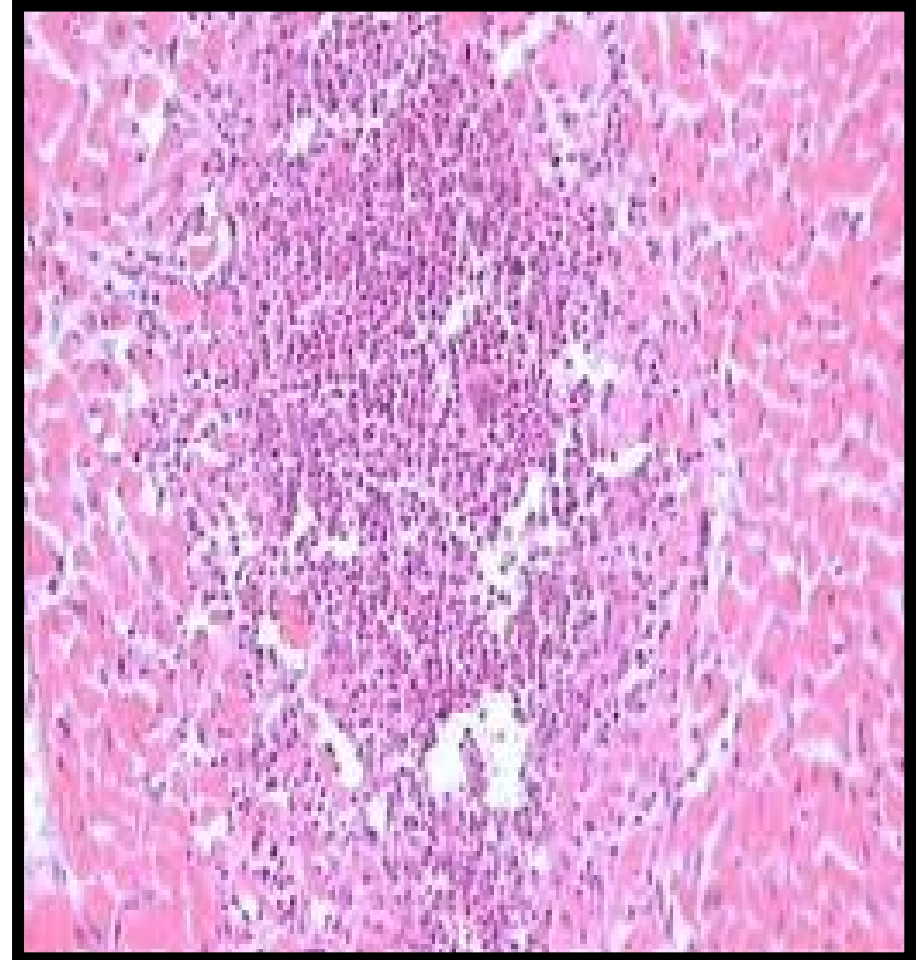
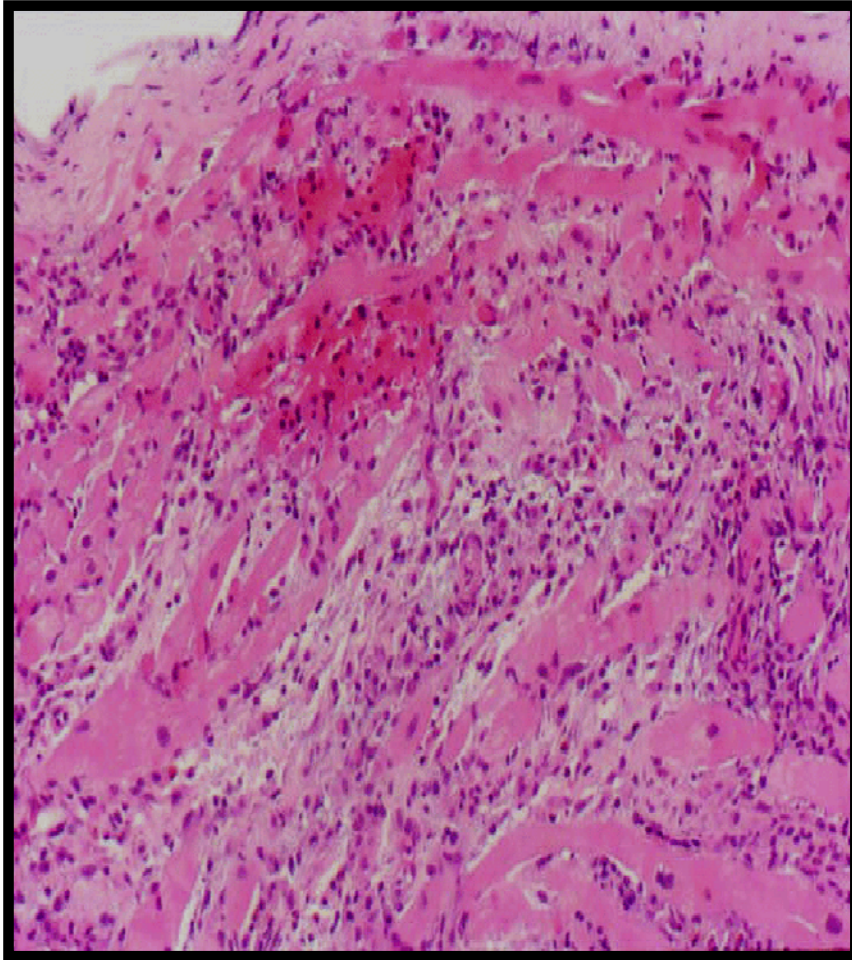
Myocarditis : Pathophysiology



INFLAMACIÓ



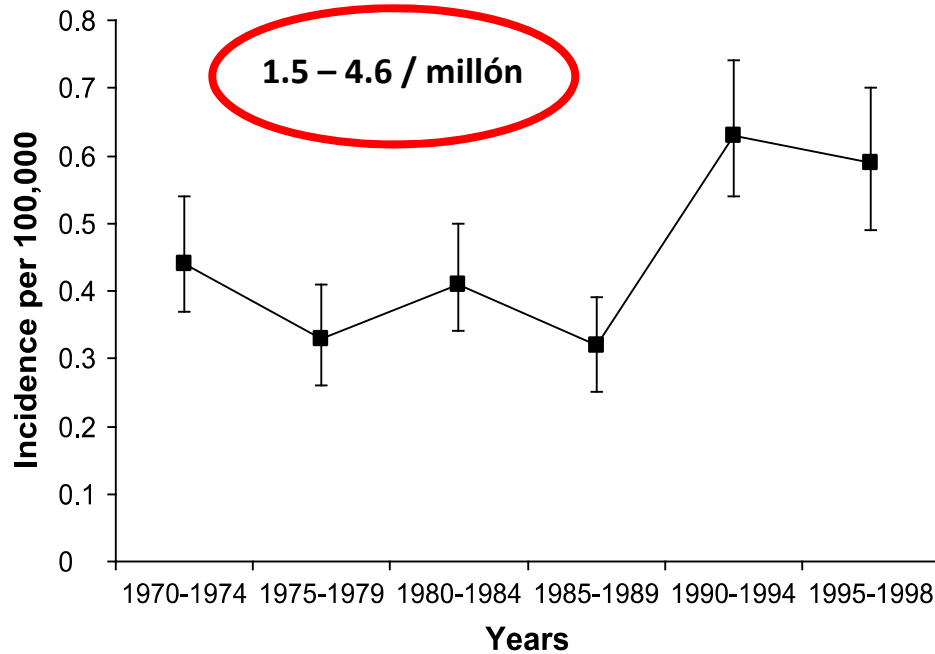
Rechazo cardiaco vs Miocarditis aguda



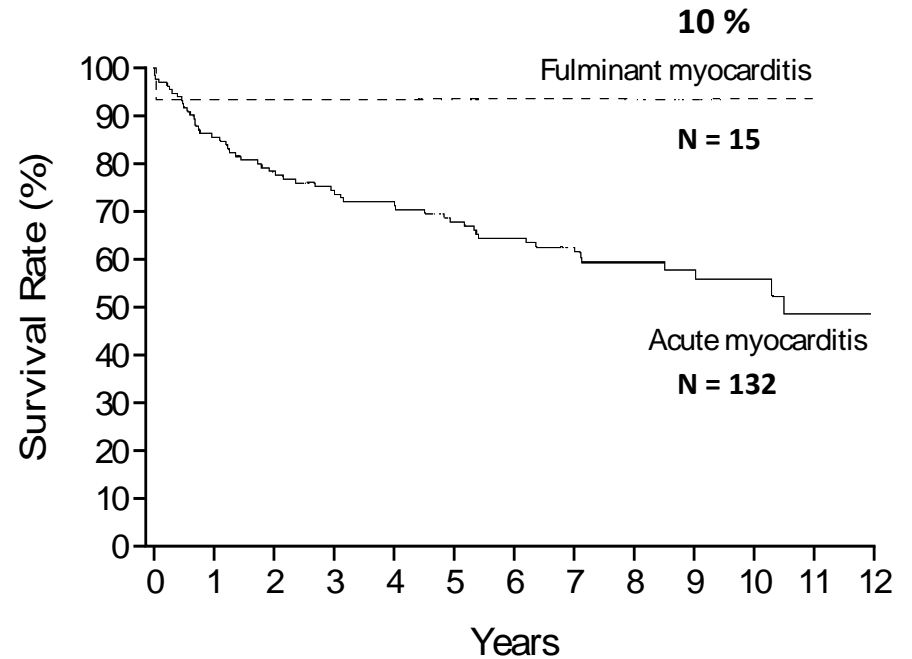
MIOCARDITIS FULMINANTE

INCIDENCIA Y MORTALIDAD

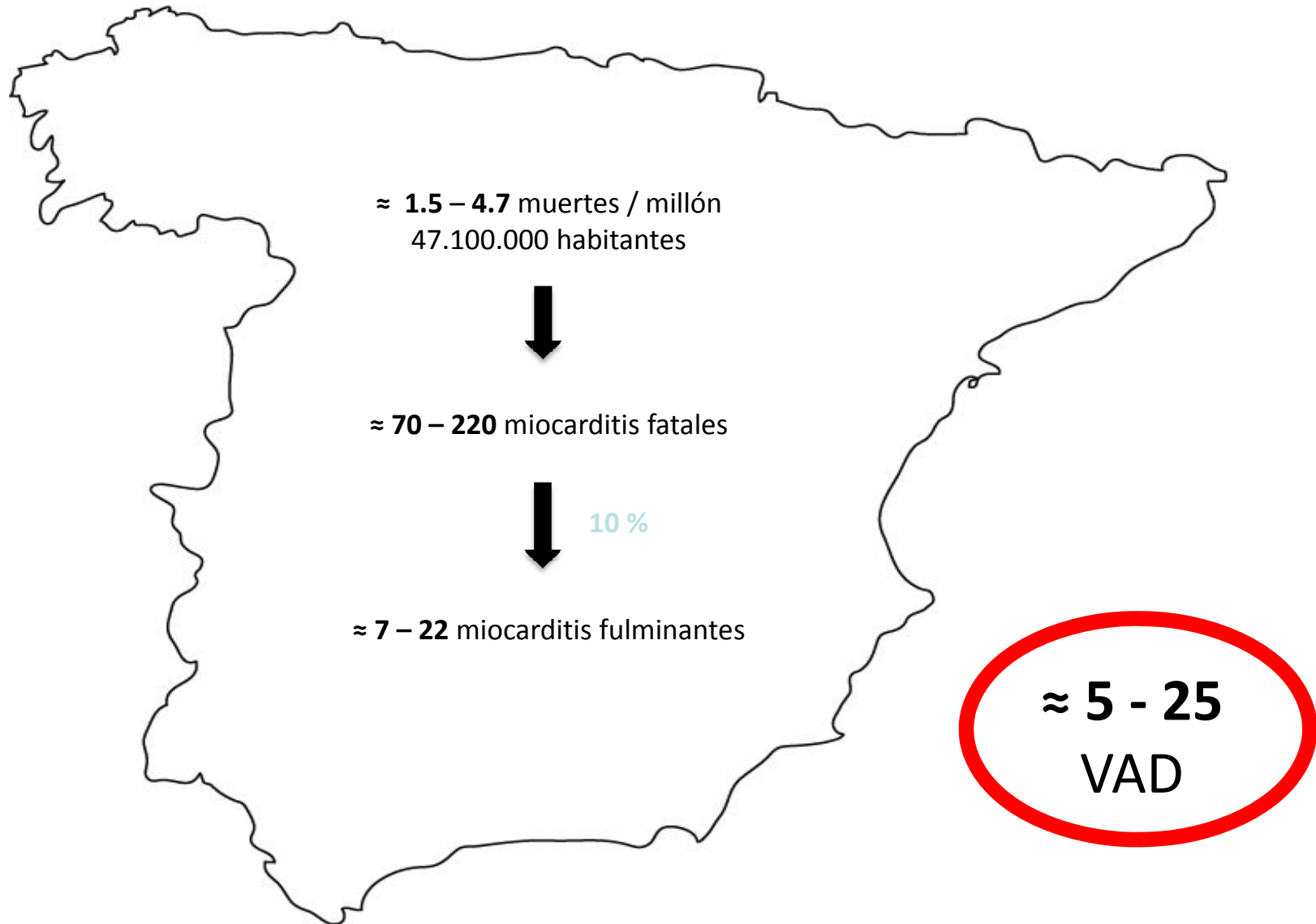
INCIDENCIA
FINLANDIA 1970-1988



MORTALIDAD
JOHN HOPKINS 1984-1997



IMPLANTE DE VAD EN MIOCARDITIS ESTIMACIÓN ANUAL EN ESPAÑA





MIOCARDITIS

Moderador:

- **Dr. Nicolás Manito Lorite** (Hospital de Bellvitge, l'Hospitalet de Llobregat)

Ponents:

- **Dr. José González Costello** (Hospital de Bellvitge, l'Hospitalet de Llobregat)
Maneig clínic del pacient amb miocarditis
- **Dr. Frances Carreras Costa** (Hospital Sant Pau, Barcelona)
Que aporten les tècniques d'imatge per al diagnòstic de miocarditis?

CAS CLÍNIC

Presentat per:

- **Dr. Angel Caballero Parrilla** (Hospital Germans Trias i Pujol, Badalona)