



SALVATS PEL RADIÒLEG !!!

SESSIÓ CONJUNTA DE CORRELACIÓ
RADIOLOGIA-ANATOMIA PATOLÒGICA

Dr Ricard Pérez

Dra Eva Musulén

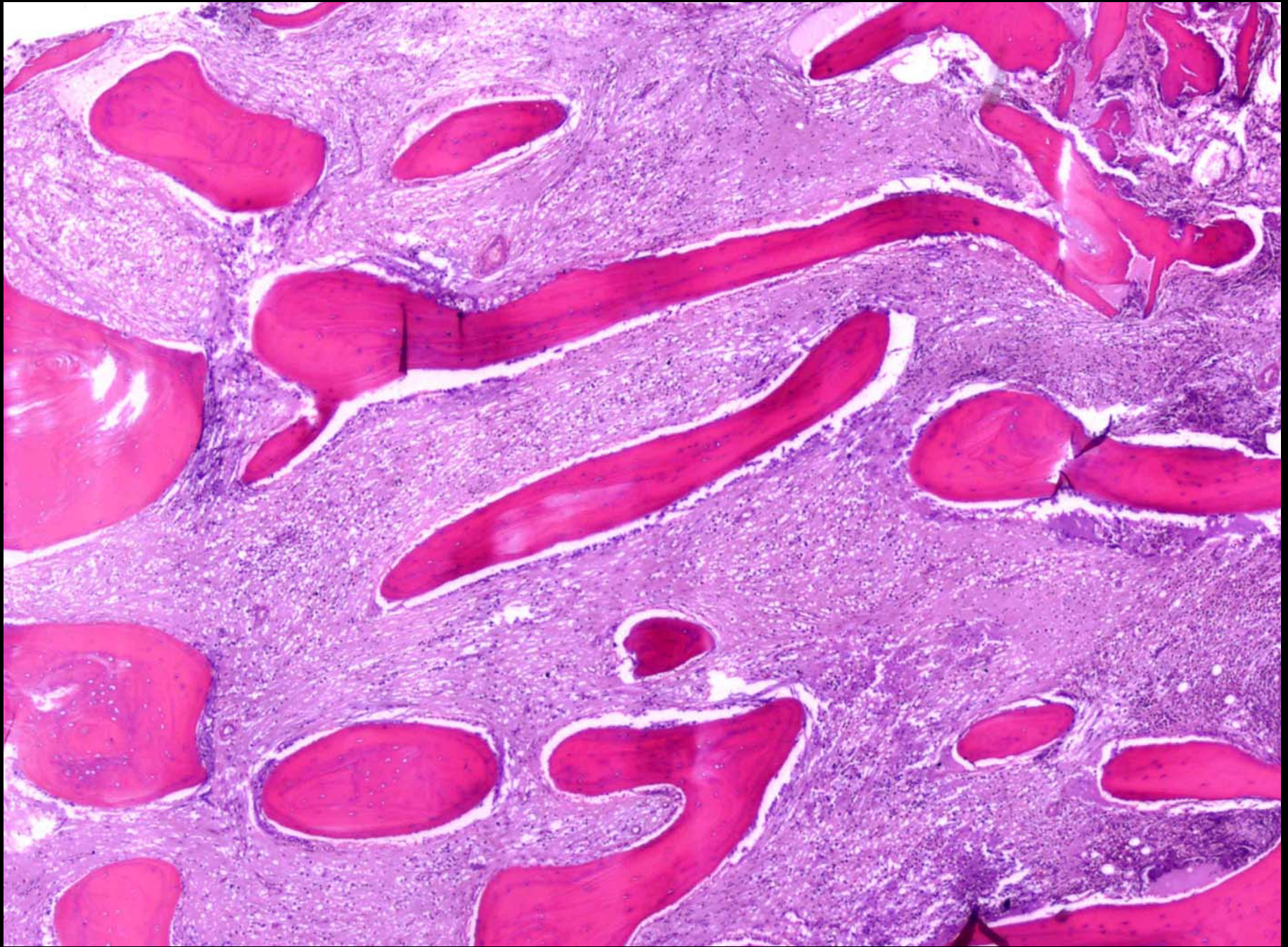


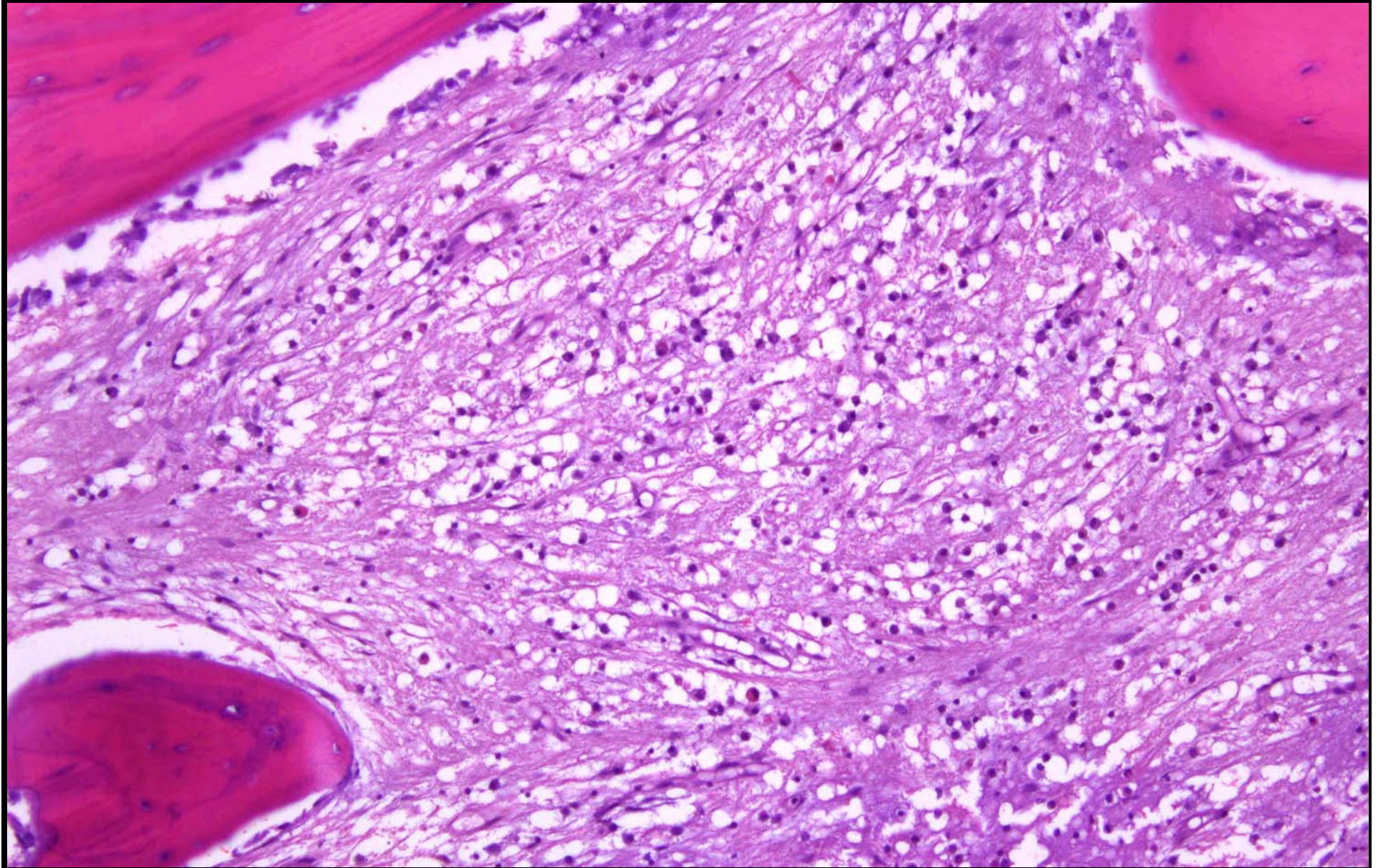
Germans Trias i Pujol
Hospital

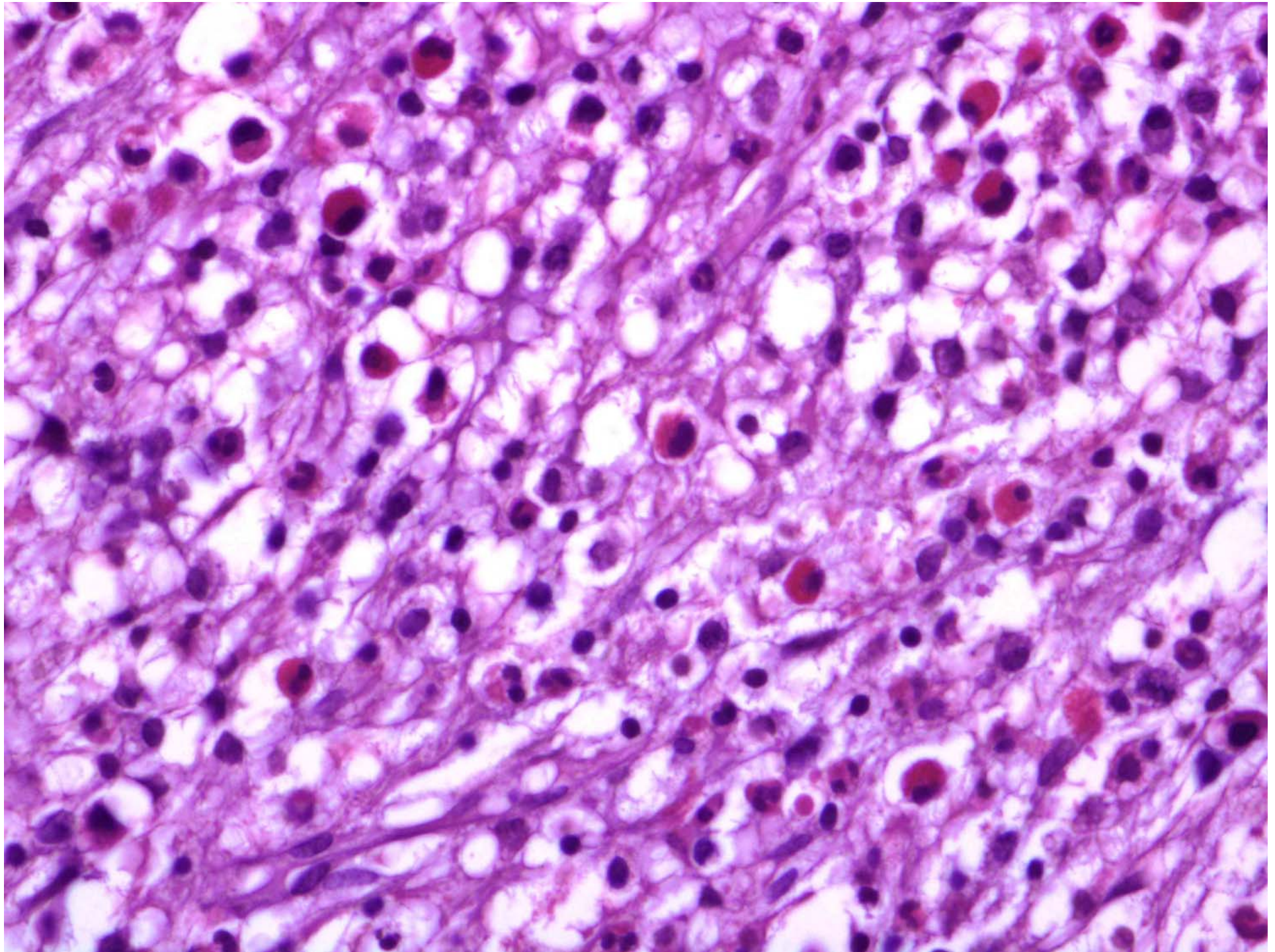
CAS 1

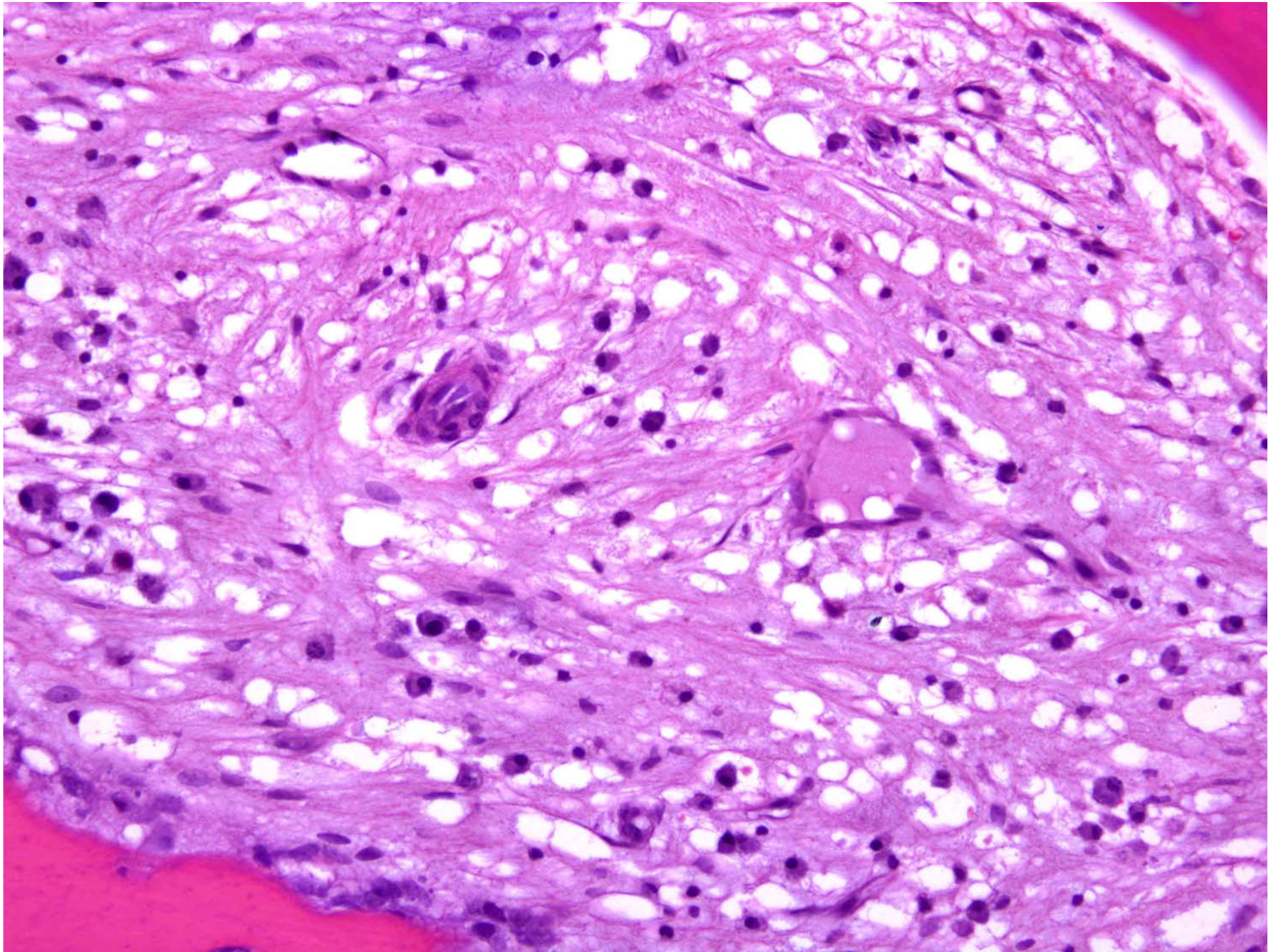
HISTÒRIA CLÍNICA

- Dona, 38 anys
- Dolor ossi i articular en estudi
- RX: múltiples lesions òssies
- Es realitza biòpsia òssia

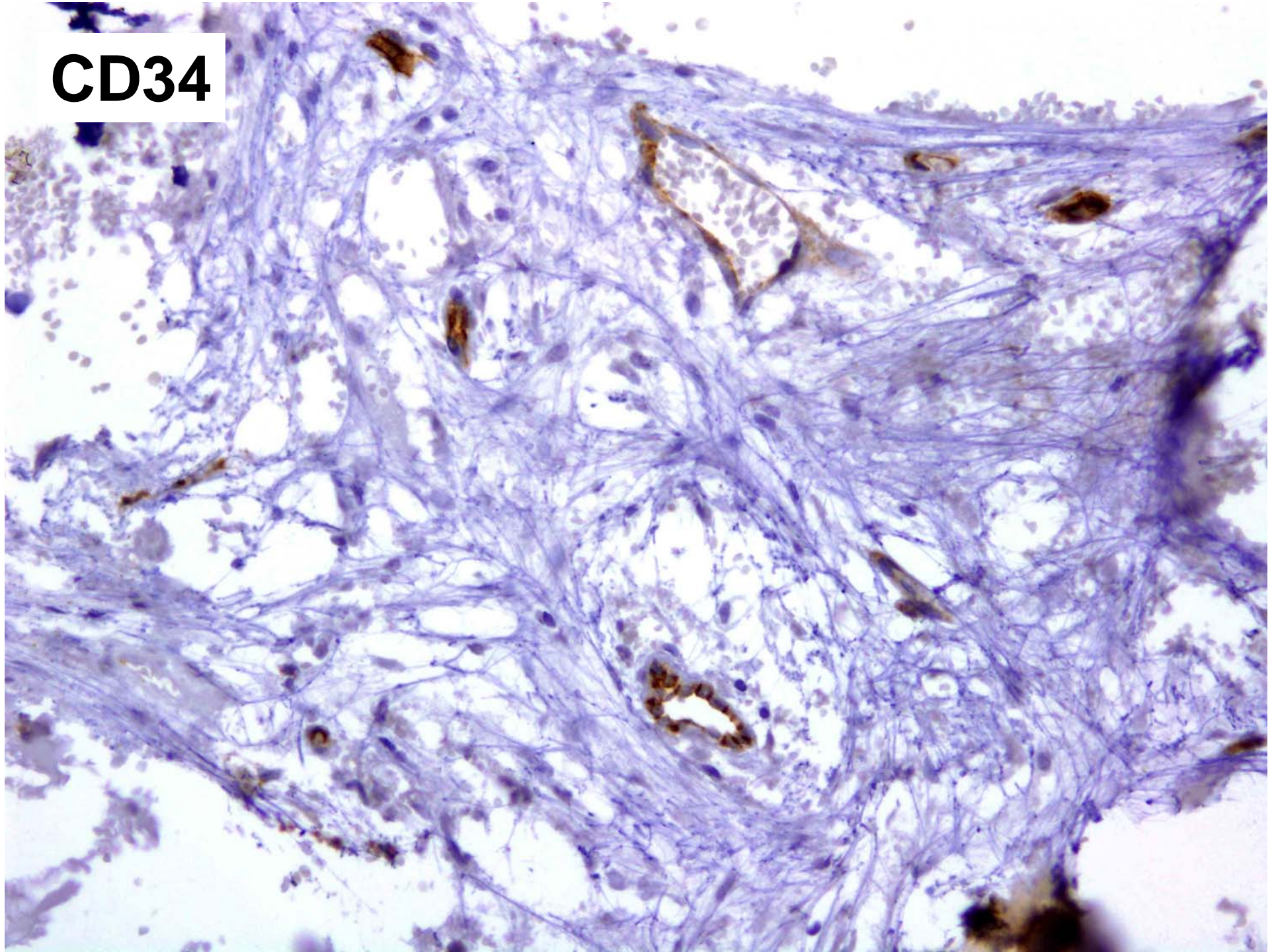




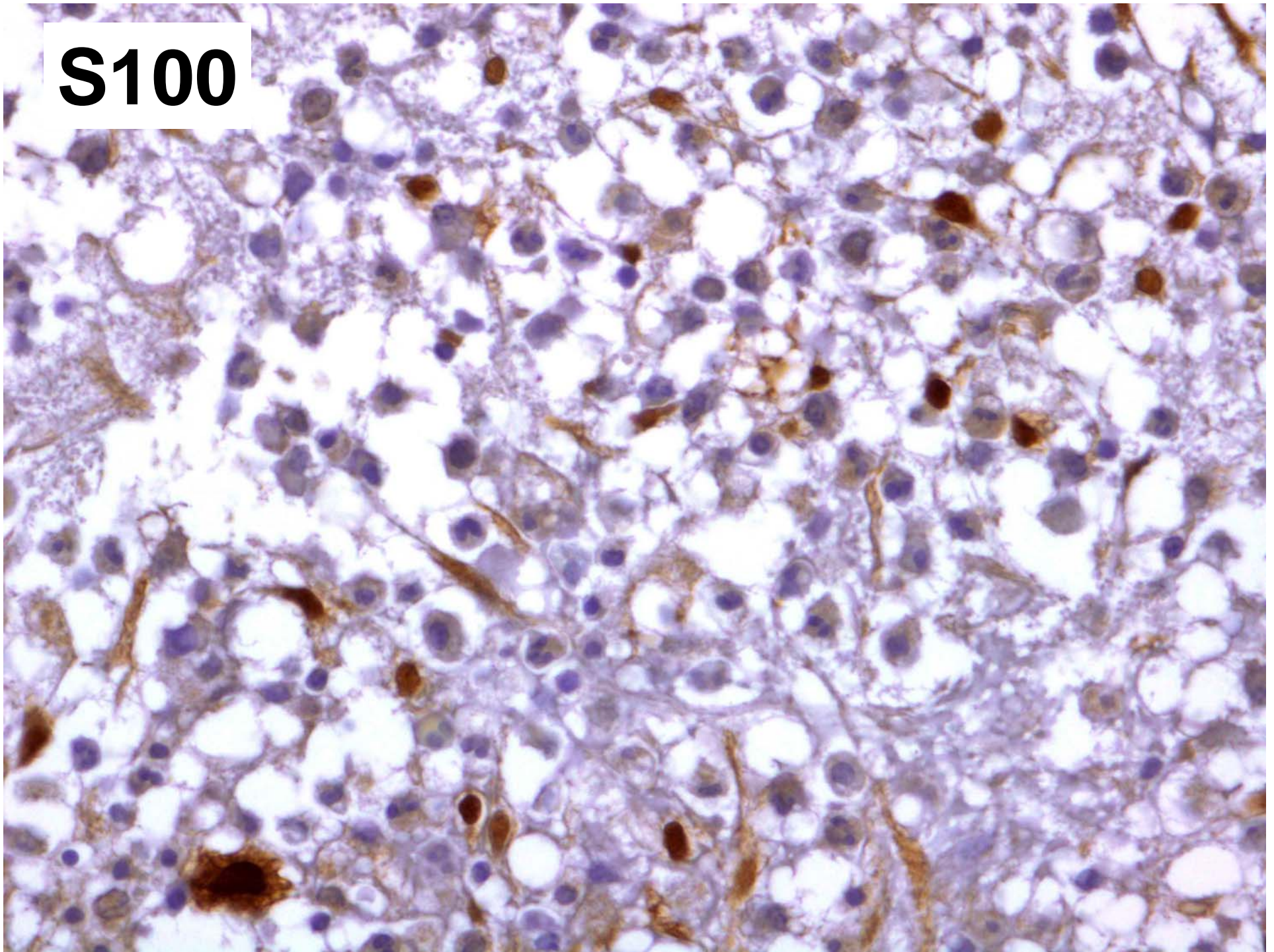




CD34



S100



CAS 2

HISTÒRIA CLÍNICA

- Dona, 32 anys
- Clínica de lumbociatàlgia
- RX: lesió òssia al sacre
- Es realitza biòpsia òssia



