

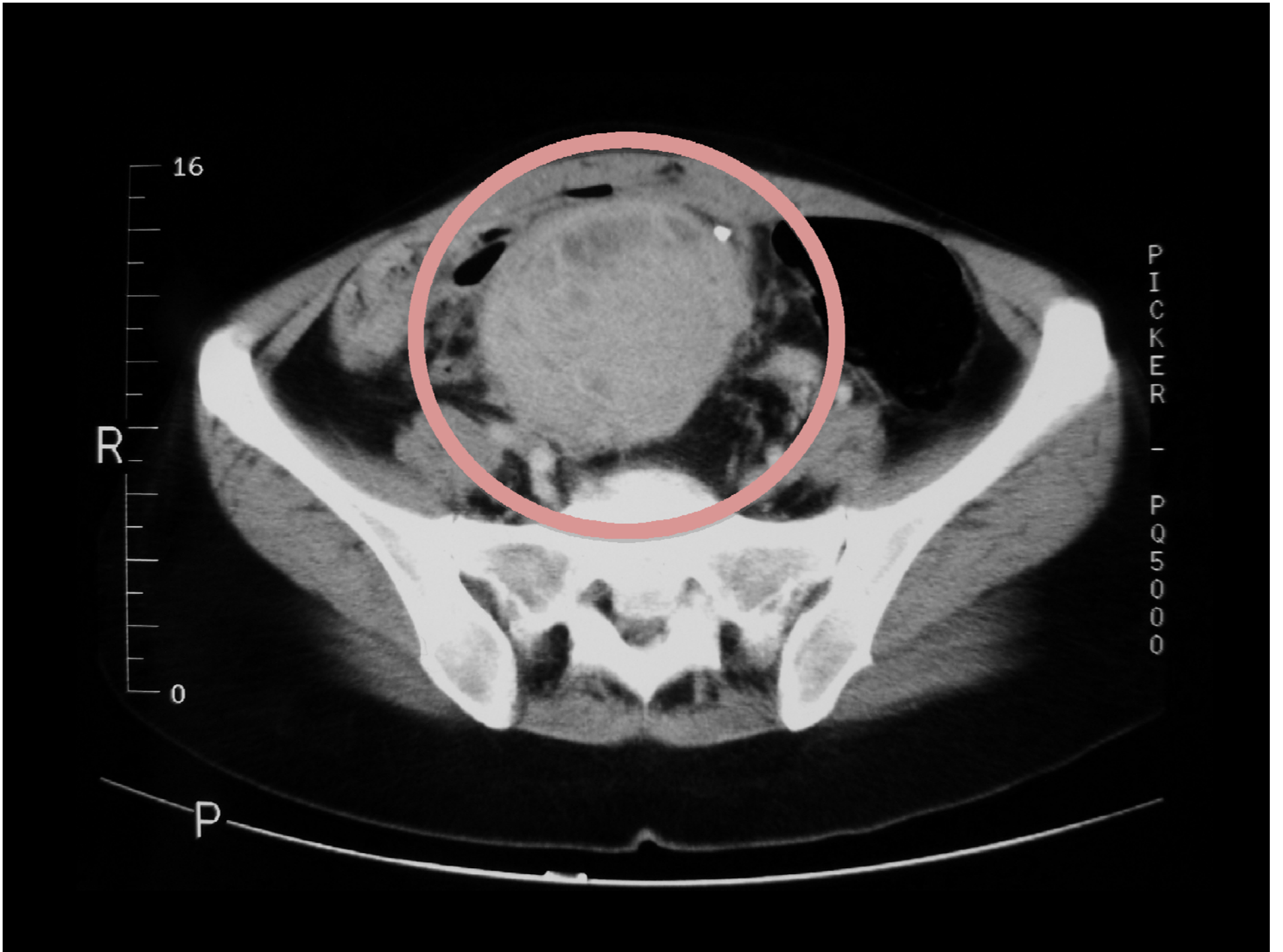
DIAGNÒSTIC PEROPERATORI DE MASSA PÈLVICA

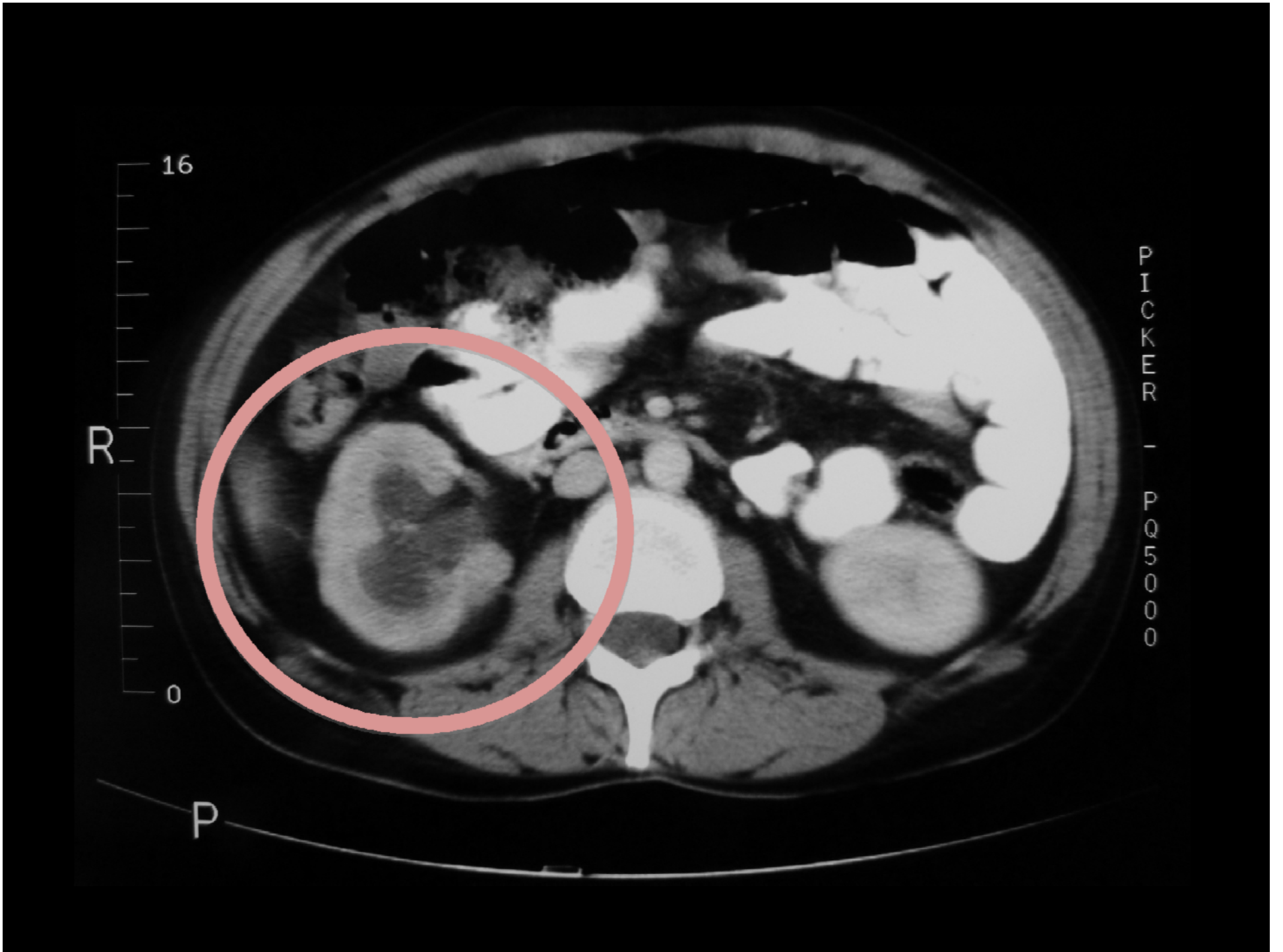Laia Serrano Munné
Servei d'Anatomia Patològica
Hospital Germans Trias i Pujol



HISTÒRIA CLÍNICA

- Dona de 48 anys.
- Dos anys en seguiment d'anèmia refractària a tractament.
- En els darrers 5 mesos, augment dels reactants de fase aguda, leucocitosi i trombocitosi.





HISTÒRIA GINECOLÒGICA

- Sense antecedents gestacionals.
- Amenorrea de 7 mesos.
- Tacte combinat: úter augmentat de tamany.
- Ecografia: leiomioma uterí de 7 cm.

DIAGNÒSTIC CLÍNIC


- Leiomioma.

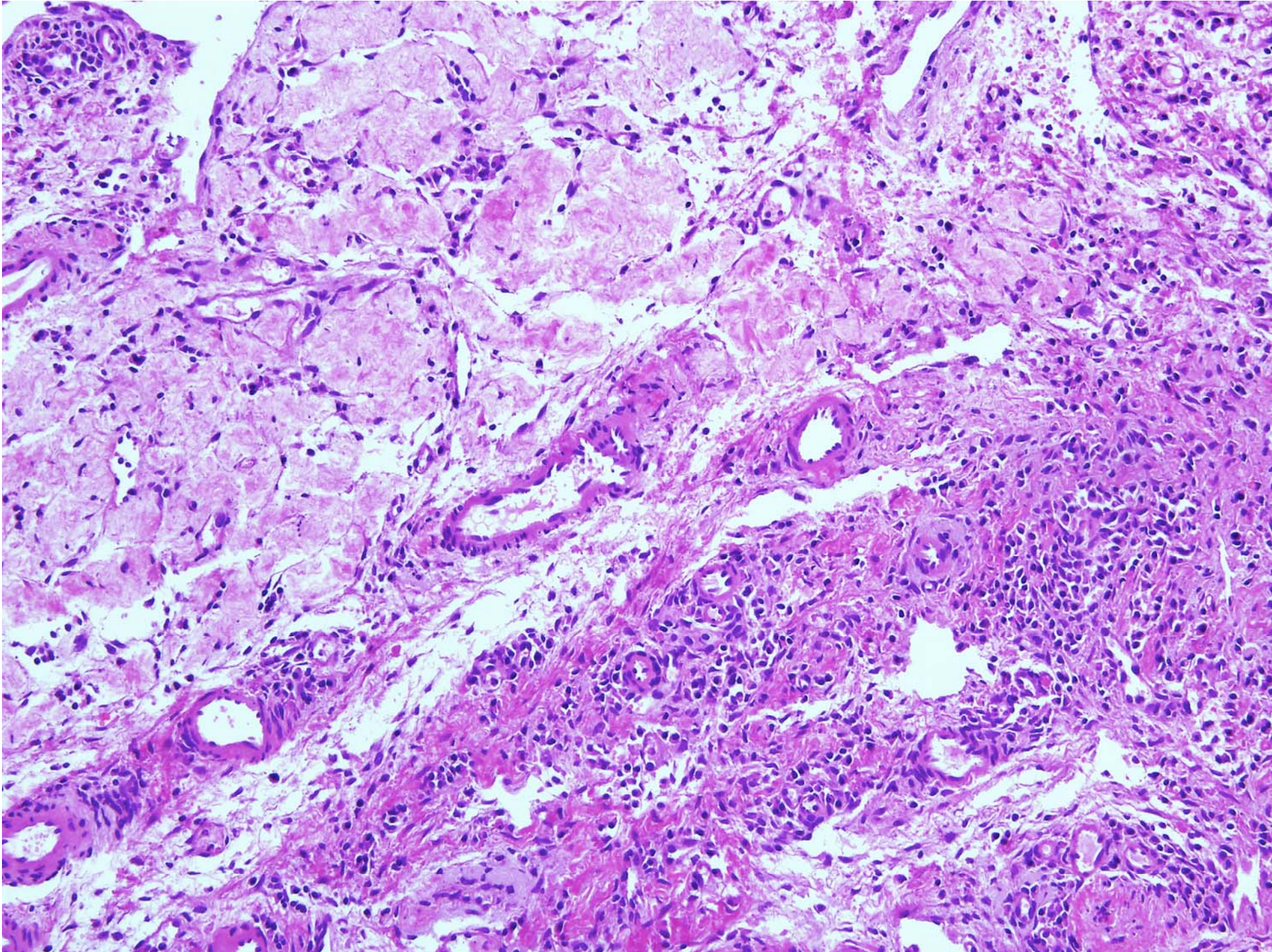


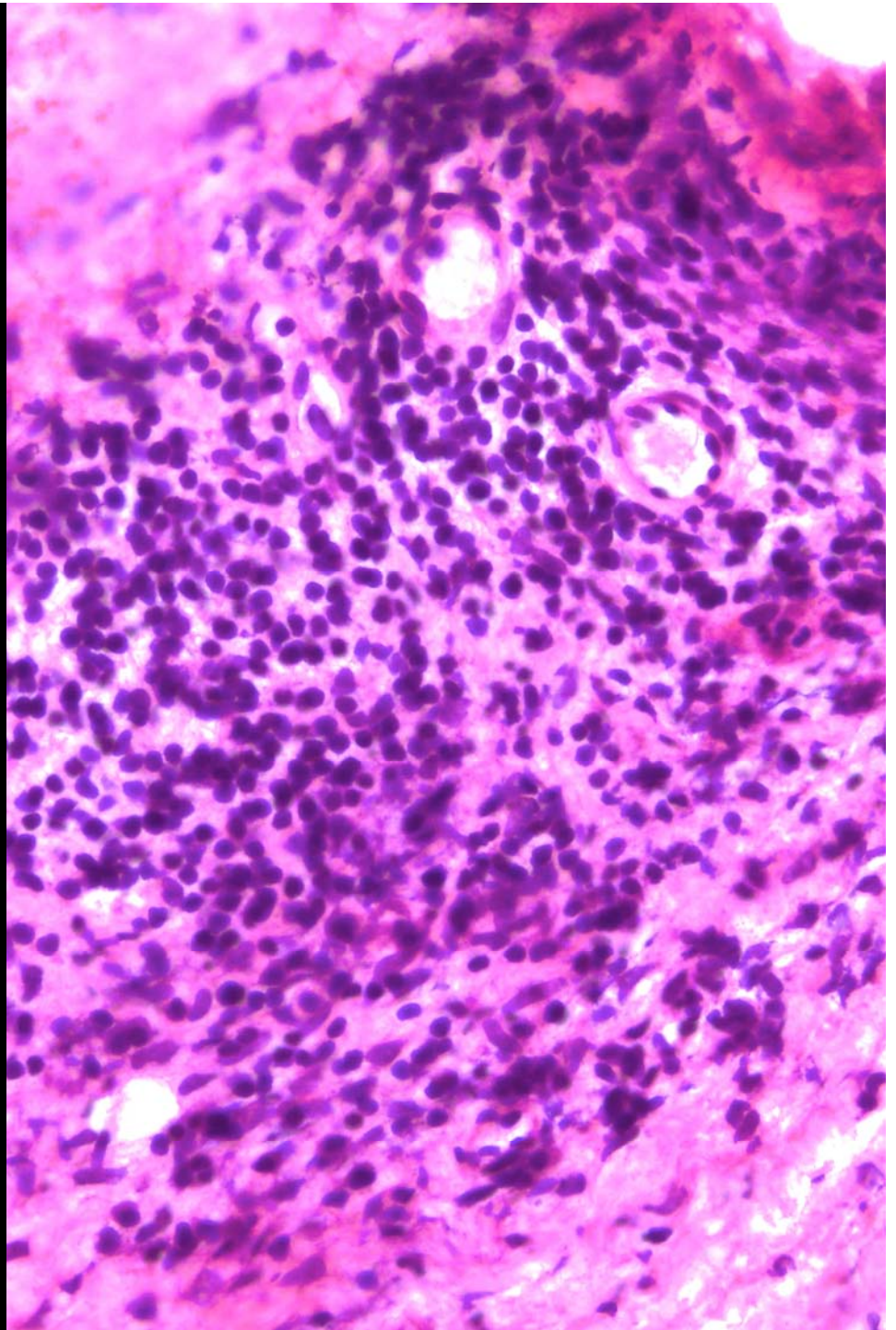
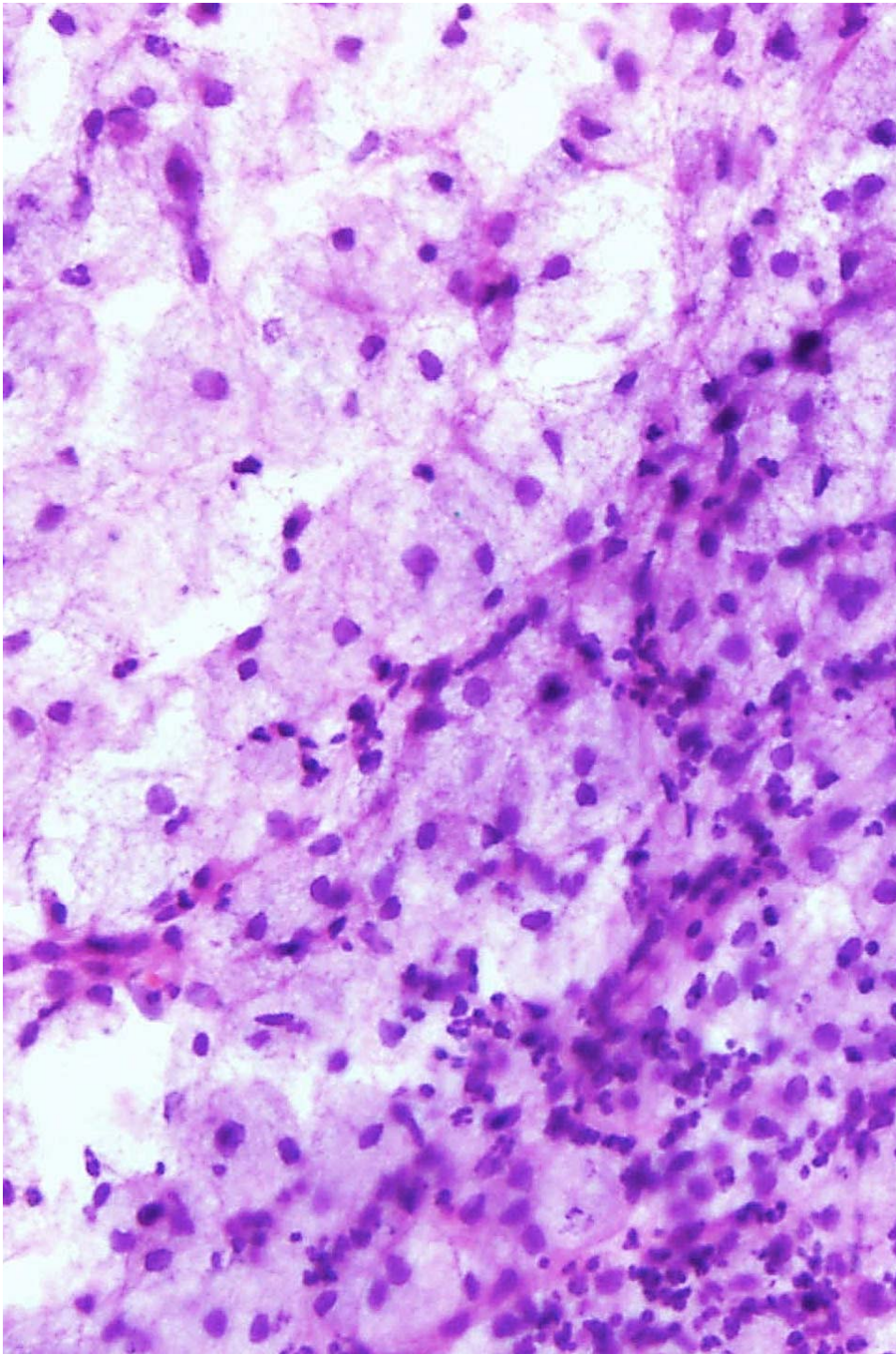
DIAGNÒSTIC QUIRÚRGIC

- Sarcoma pèlvic.








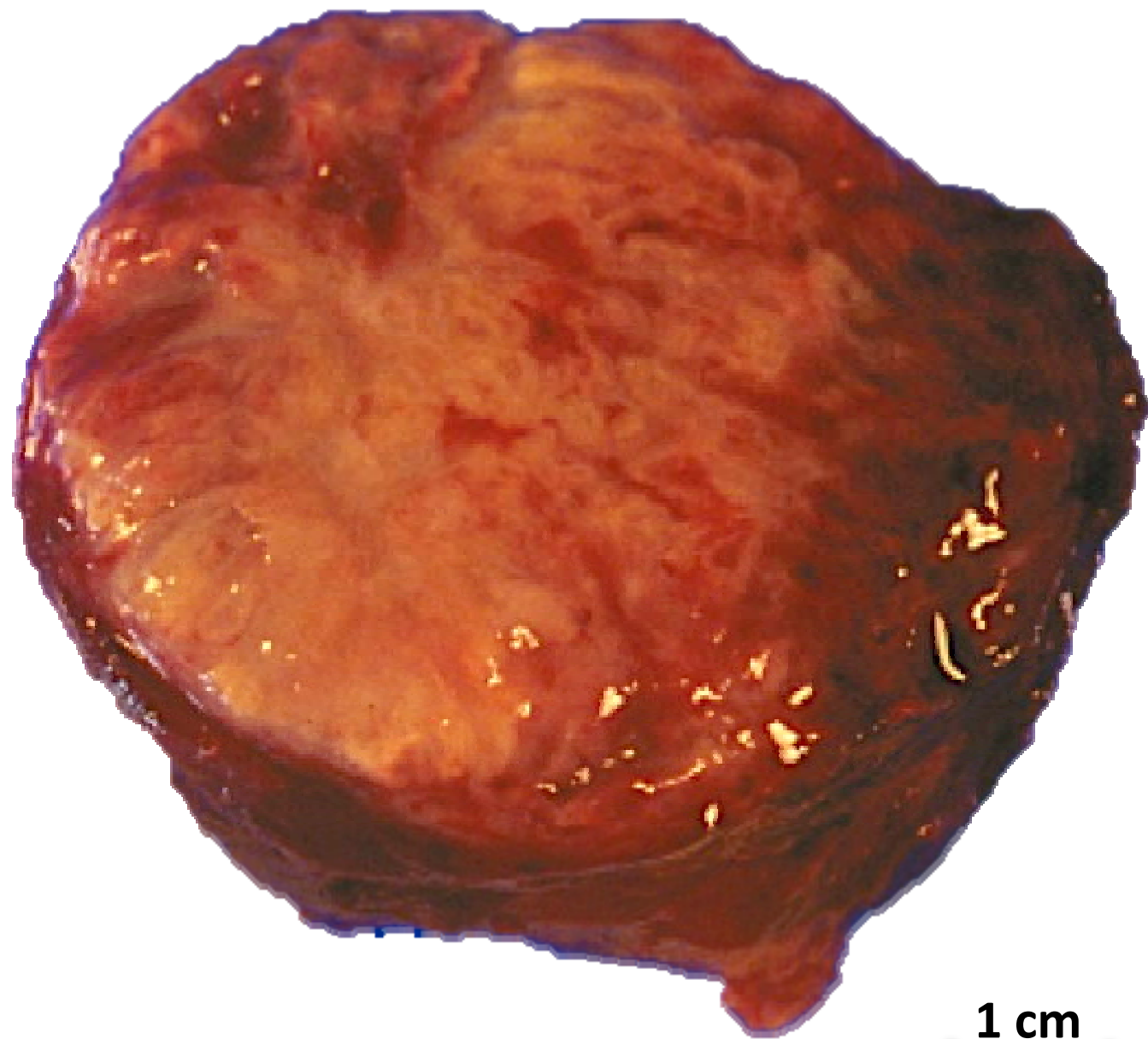




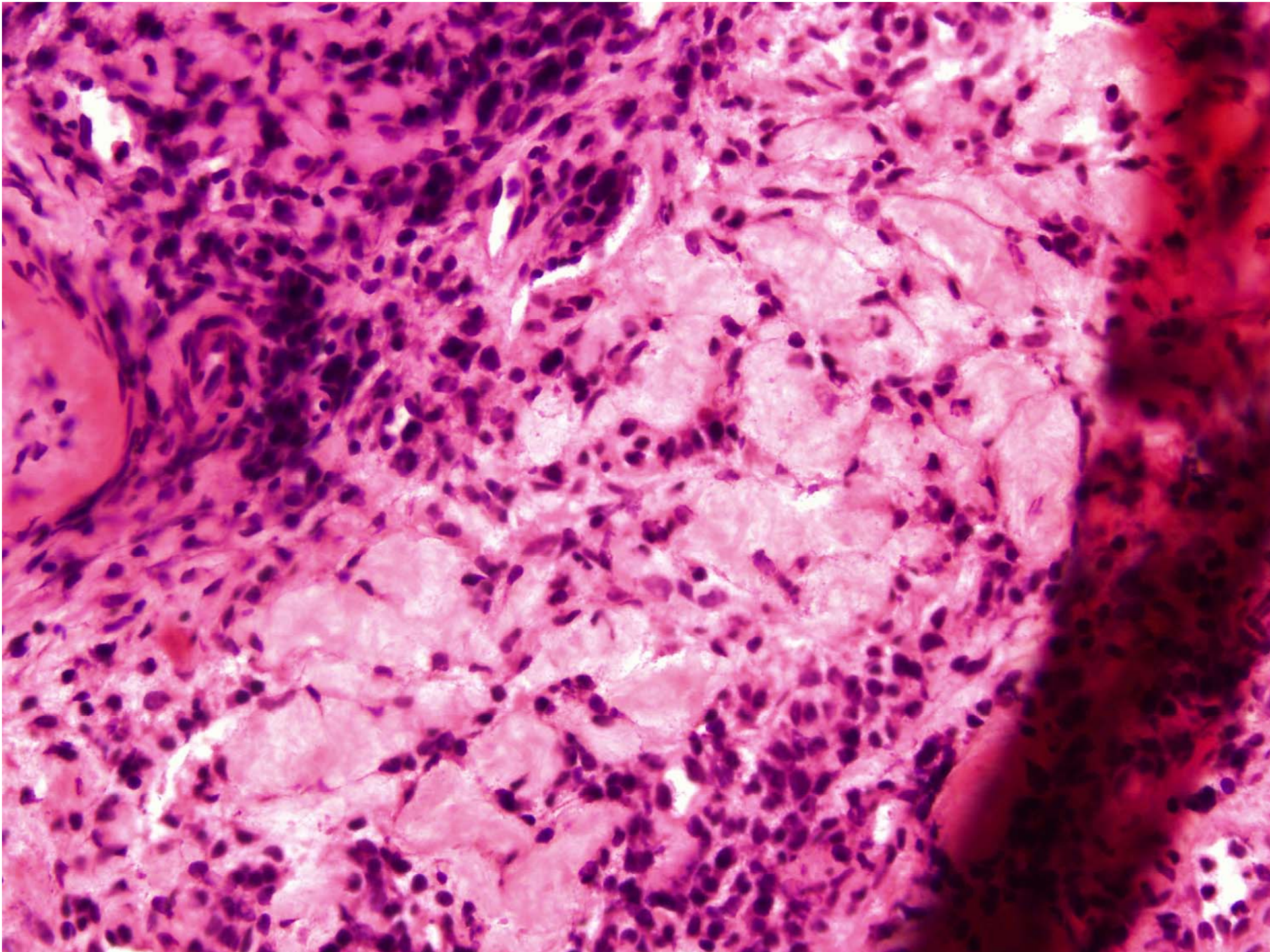
DIAGNÒSTIC INTRAOPERATORI

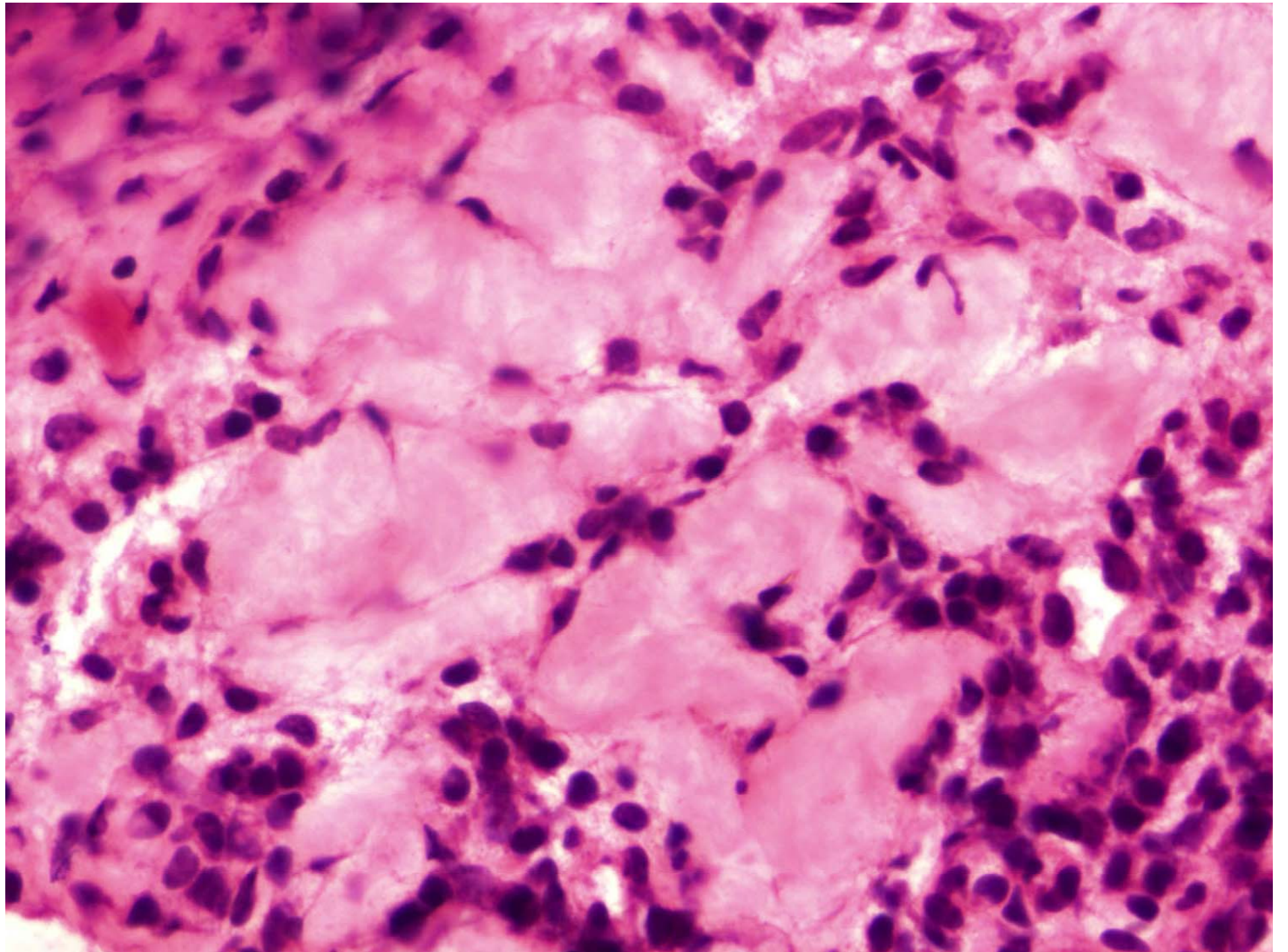
- Teixit fibrovascular amb inflamació aguda i predominantment crònica.
- Teixit fibrovascular amb inflamació aguda i predominantment crònica.

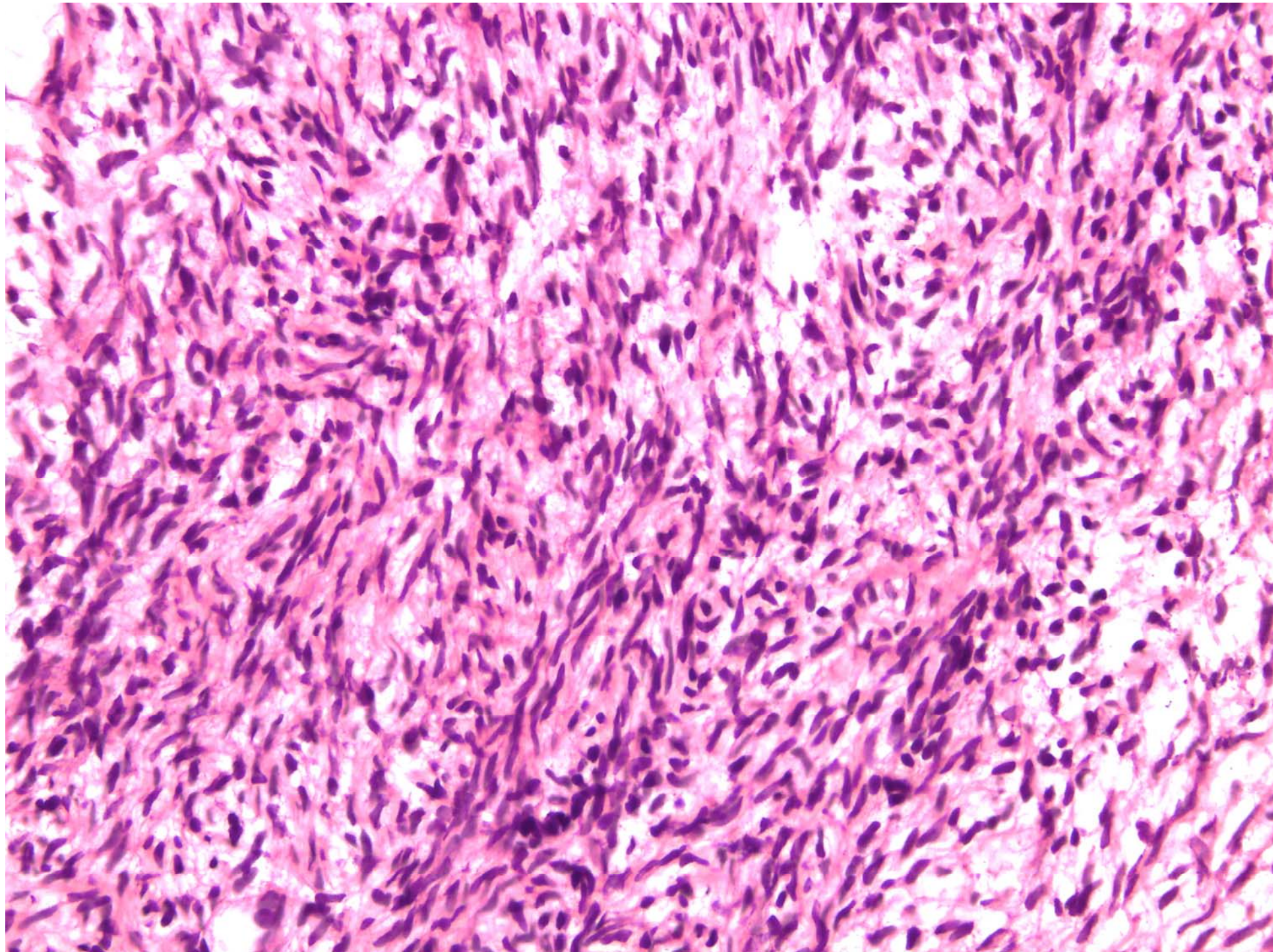




1 cm









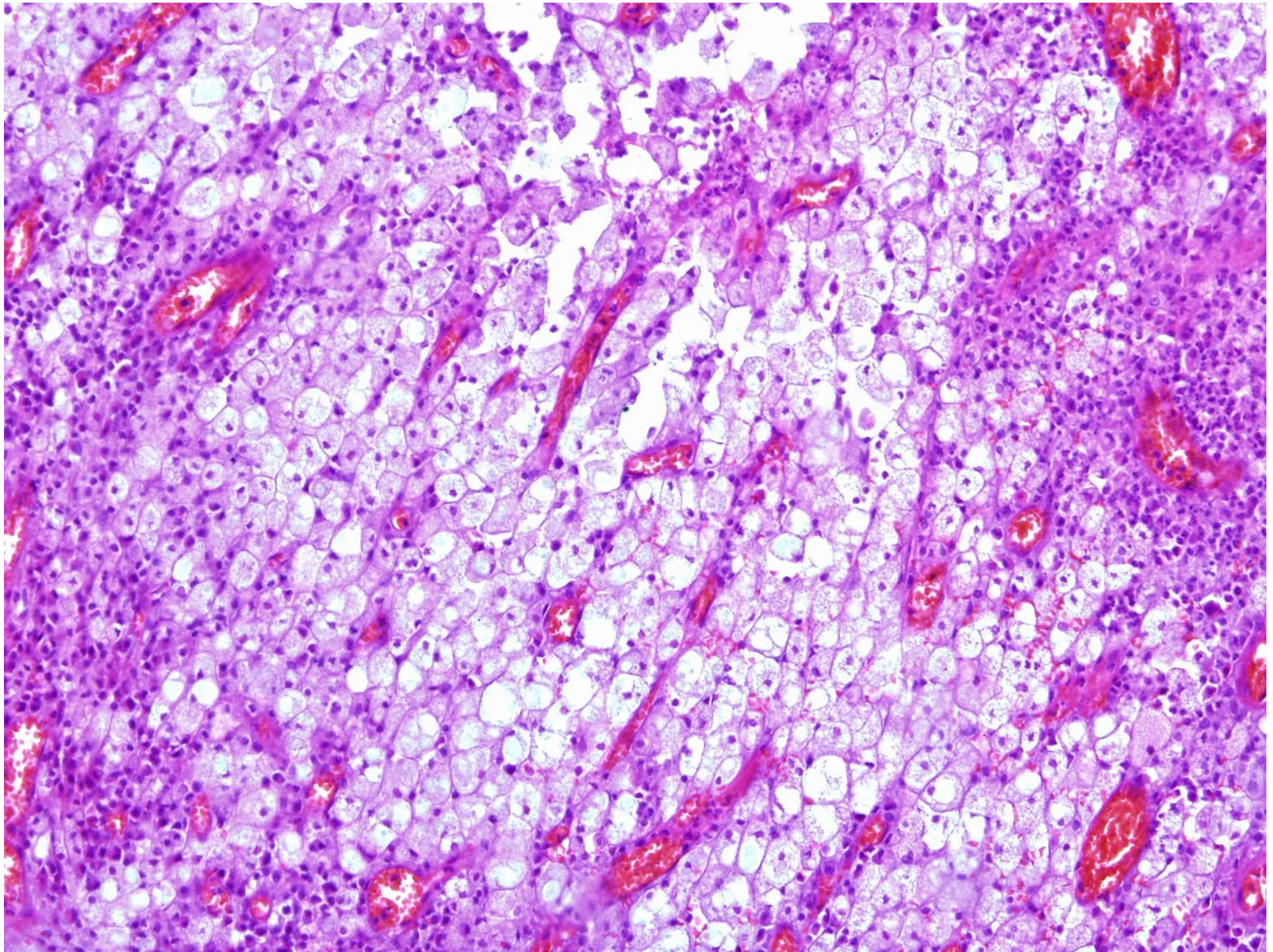
DIAGNÒSTIC INTRAOPERATORI

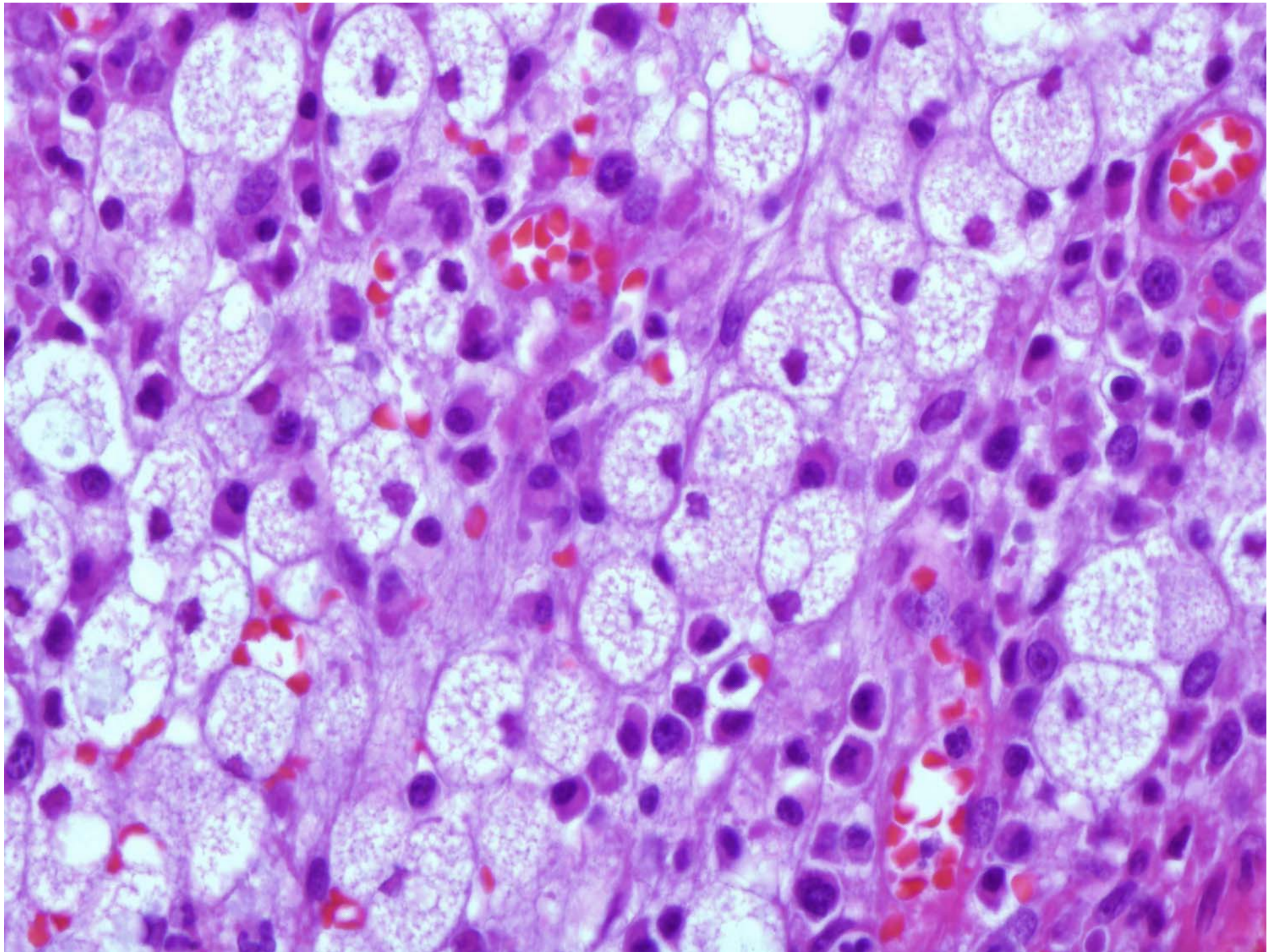
- Teixit fibrovascular amb inflamació aguda i predominantment crònica amb àrees de proliferació fusocel.lular sense atípia que podrien ser reactives.

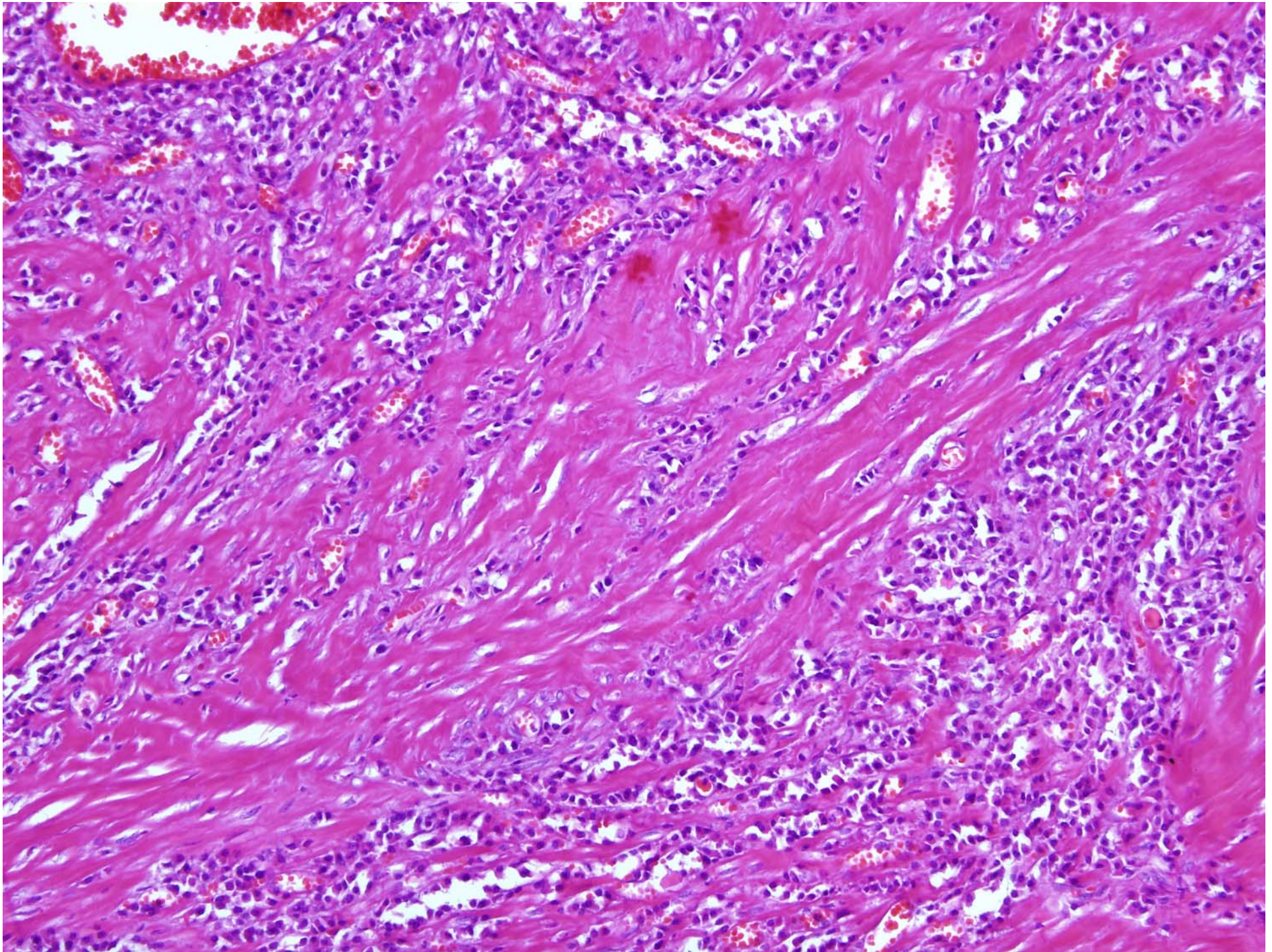


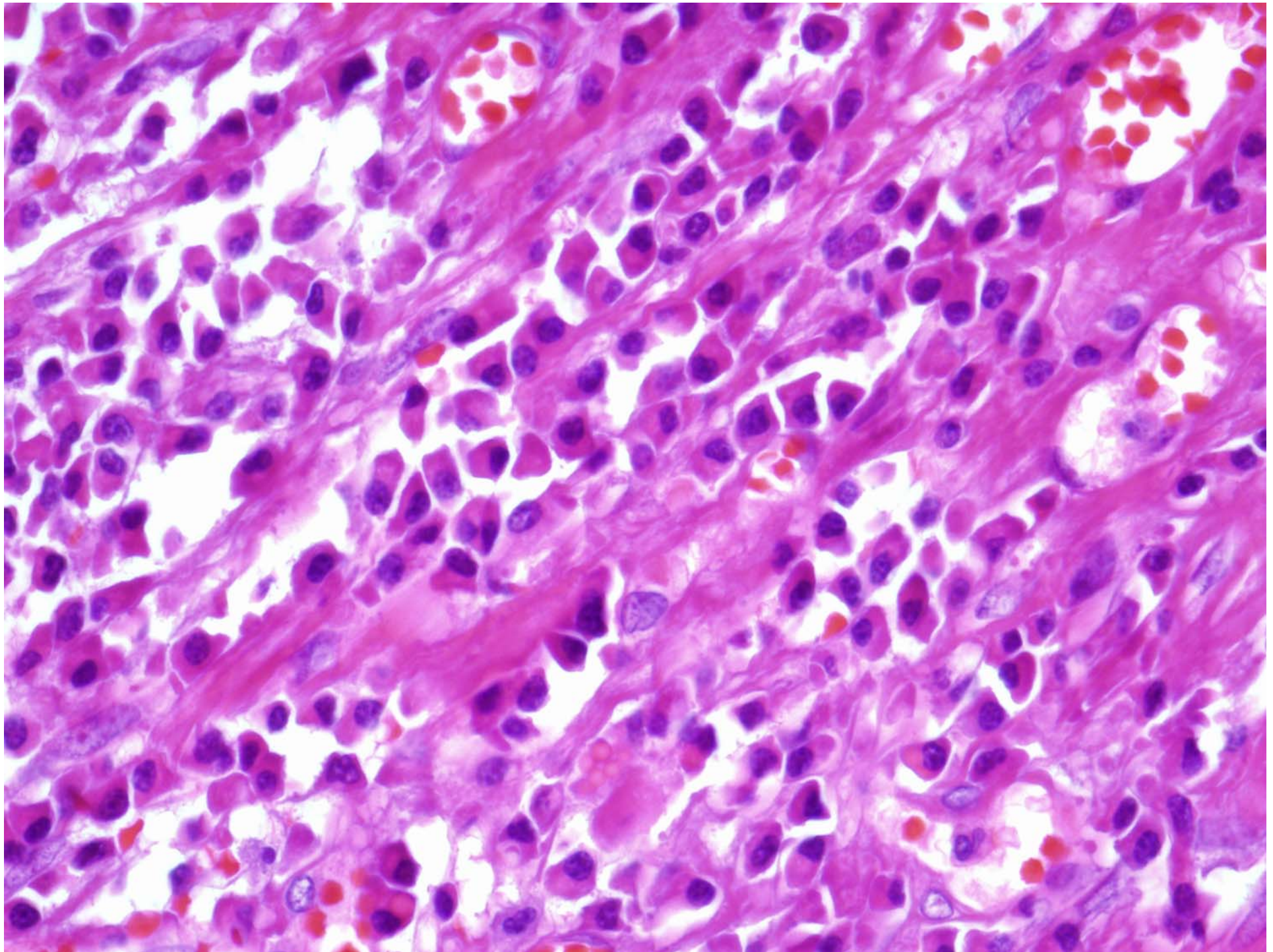
ermo
IN CORPORATION

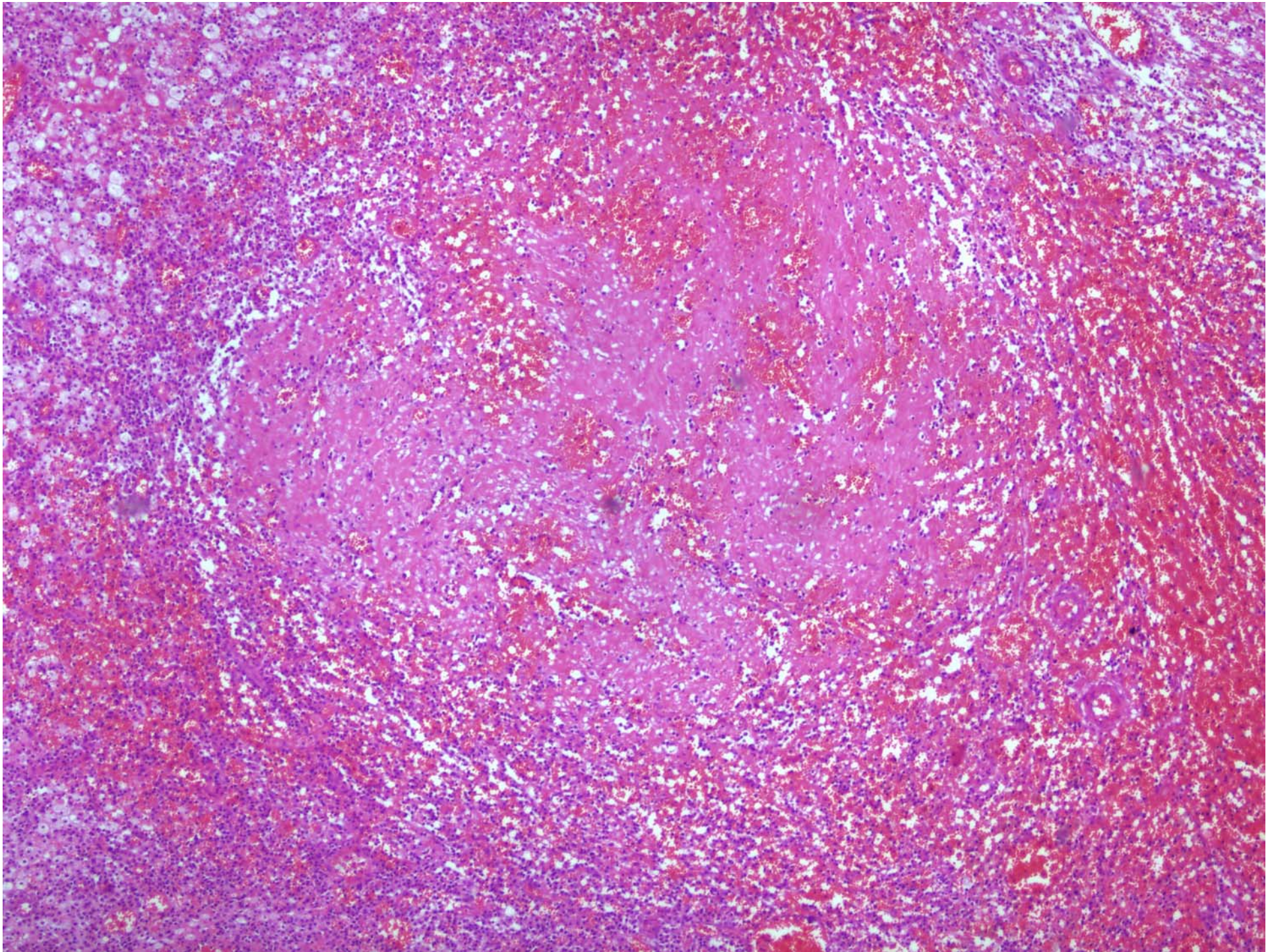


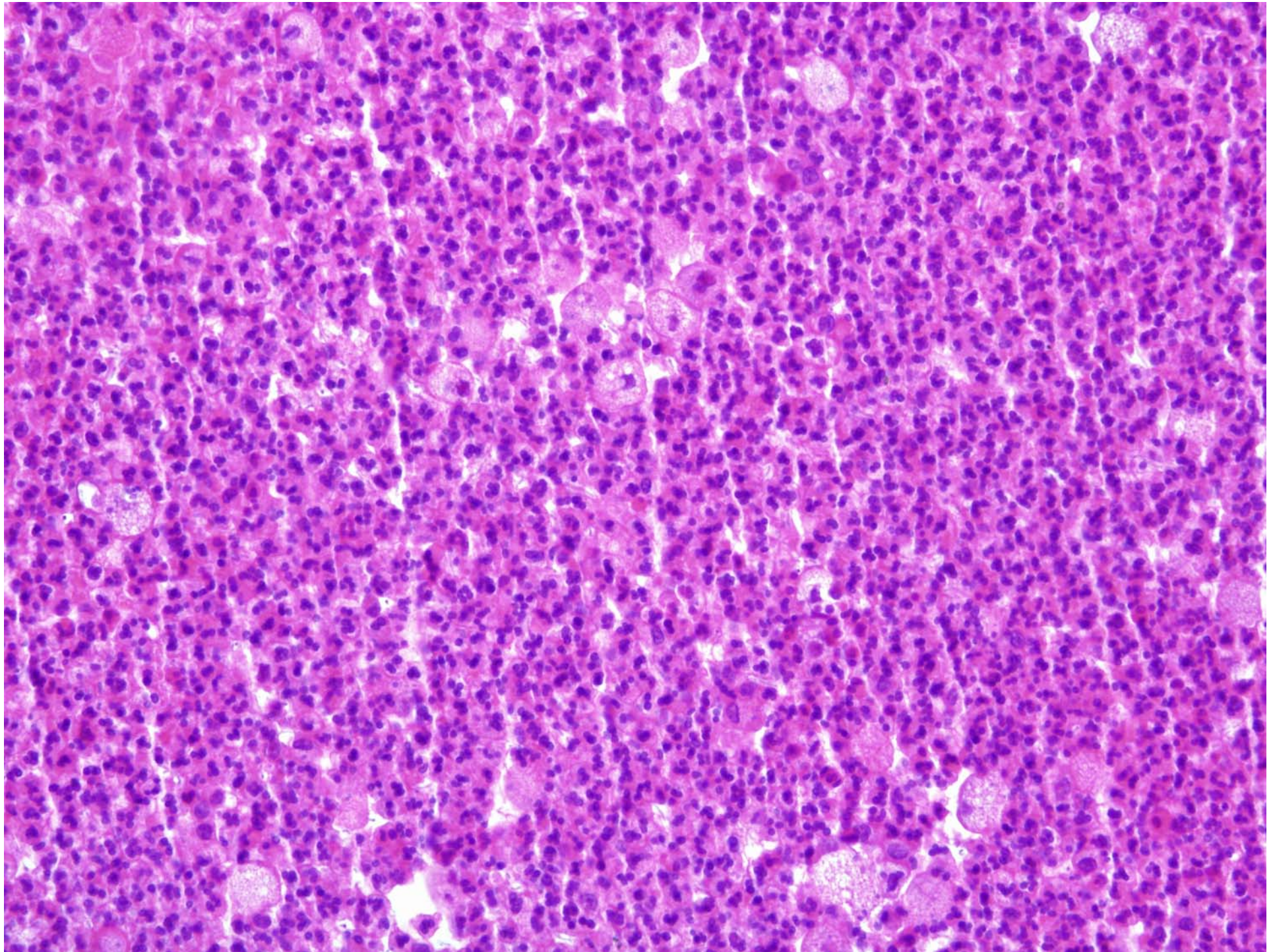










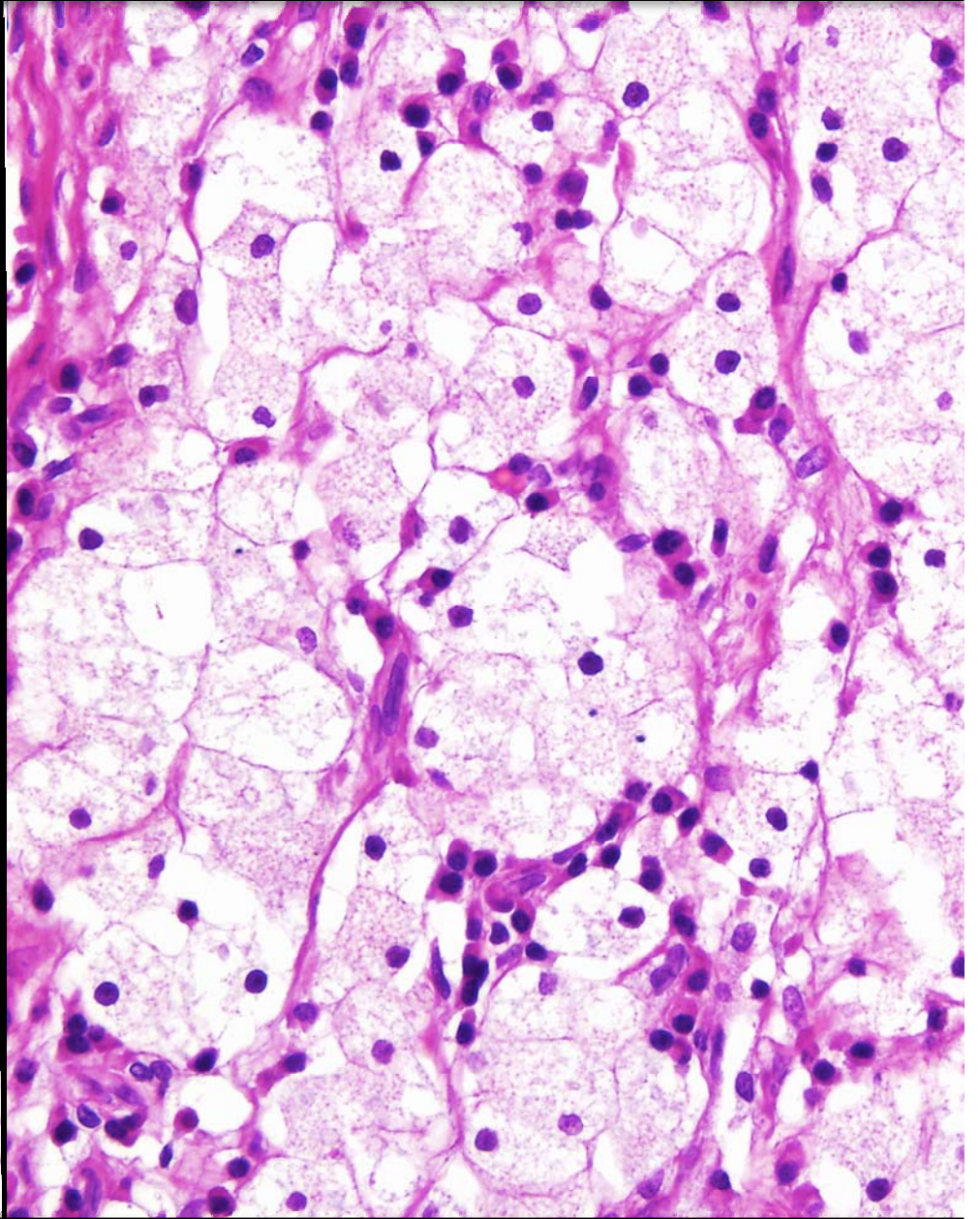
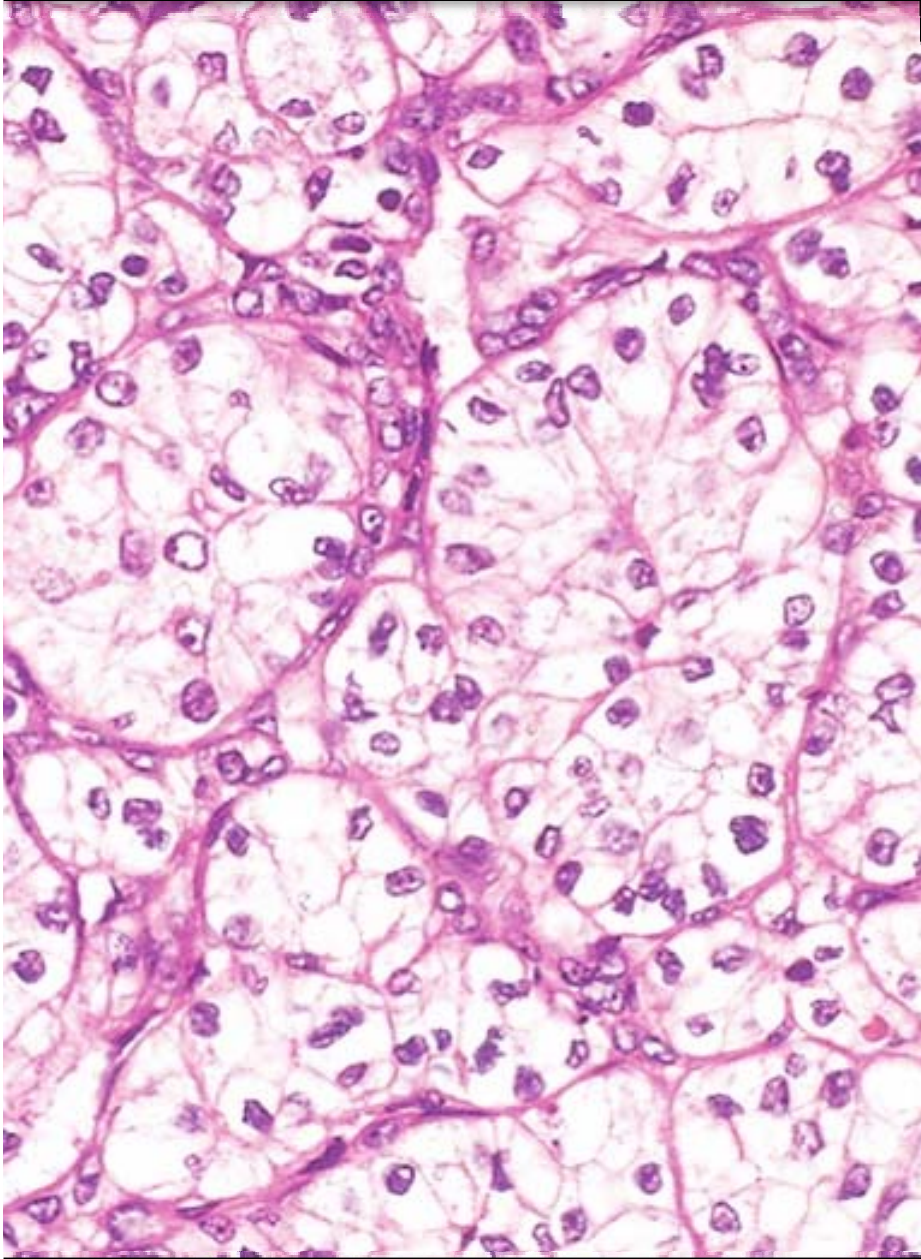


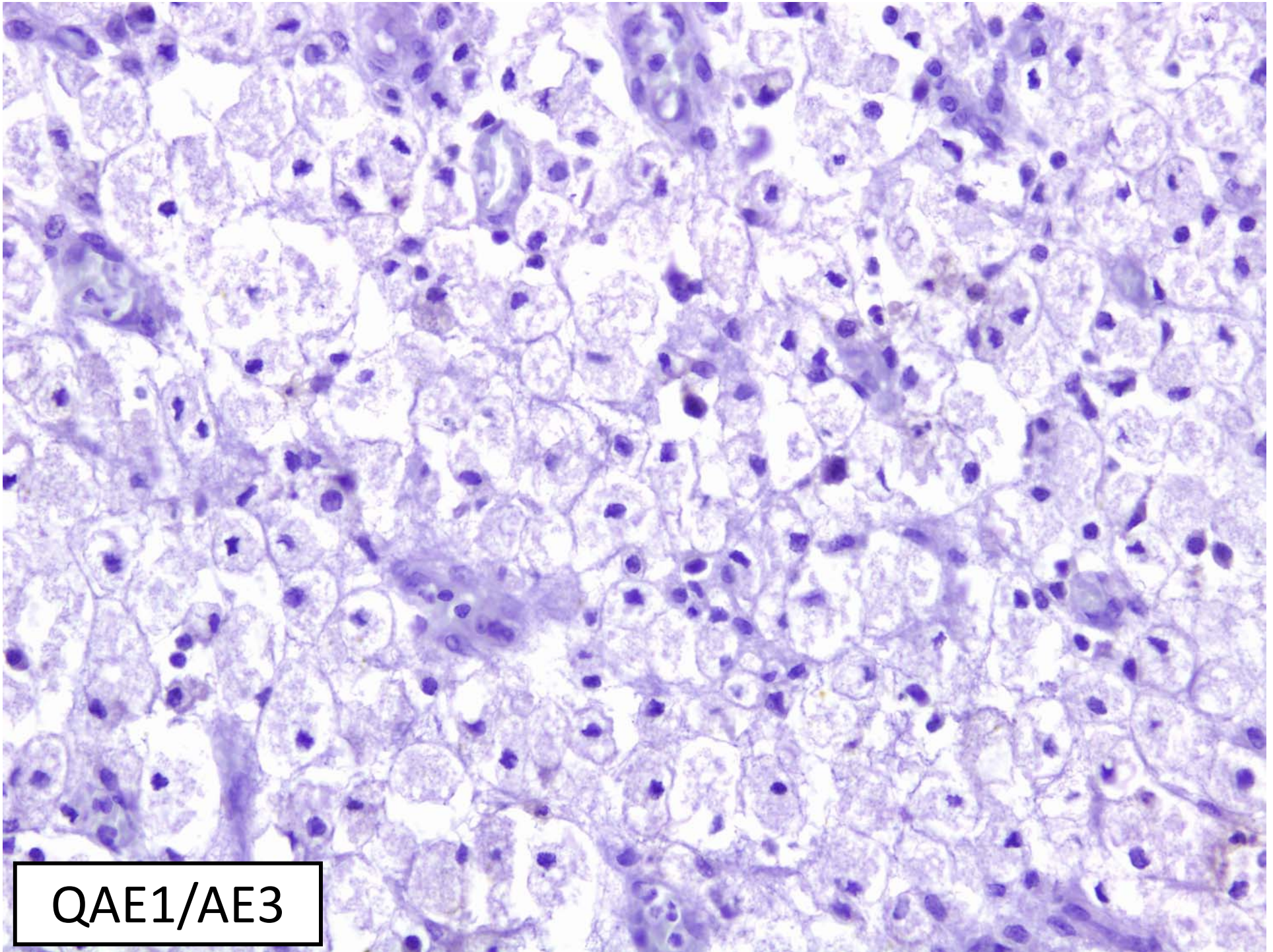
DIAGNÒSTIC DIFERENCIAL

- Neoplàsia:
 - Carcinoma de cèl.lules clares.
 - Sarcoma.
- Histiocitosi:
 - Malaltia d'Erdheim-Chester.
- Procés inflamatori:
 - Infecció: tuberculosi genital, Whipple.
 - Malaltia sistèmica associada a IgG4.
 - Malacoplàquia.
 - Inflamació xantogranulomatosa pèlvica.

DIAGNÒSTIC DIFERENCIAL

- Neoplàsia:
 - Carcinoma de cèl.lules clares.
 - Sarcoma.
- Histiocitosi:
 - Malaltia d'Erdheim-Chester.
- Procés inflamatori:
 - Infecció: tuberculosi genital, Whipple.
 - Malaltia sistèmica associada a IgG4.
 - Malacoplàquia.
 - Inflamació xantogranulomatosa pèlvica.

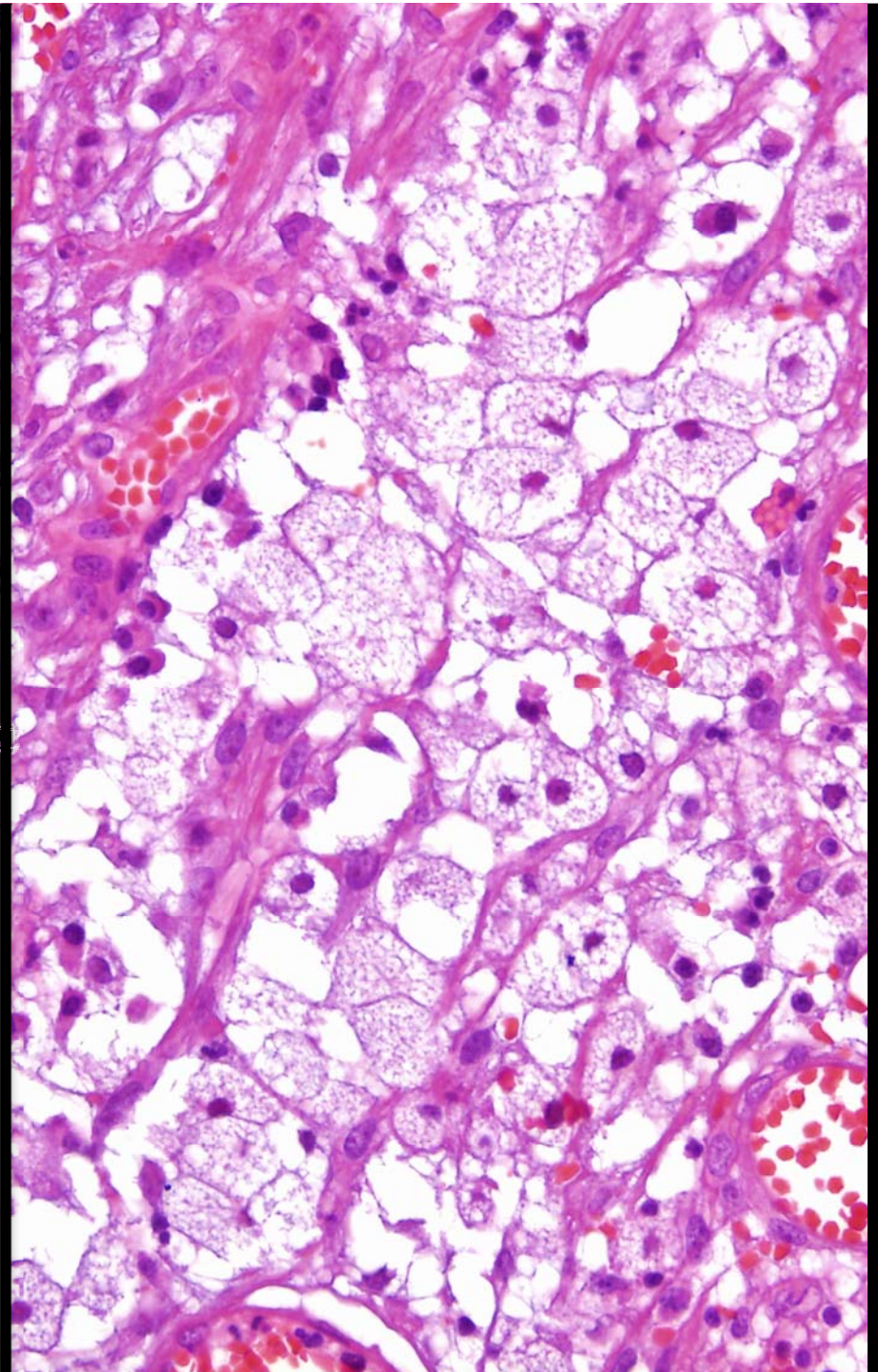
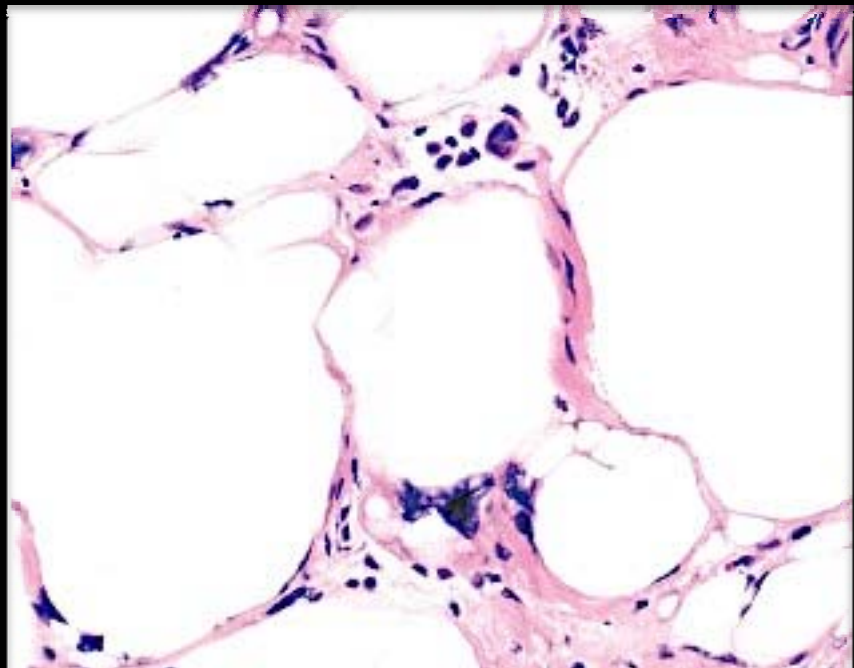
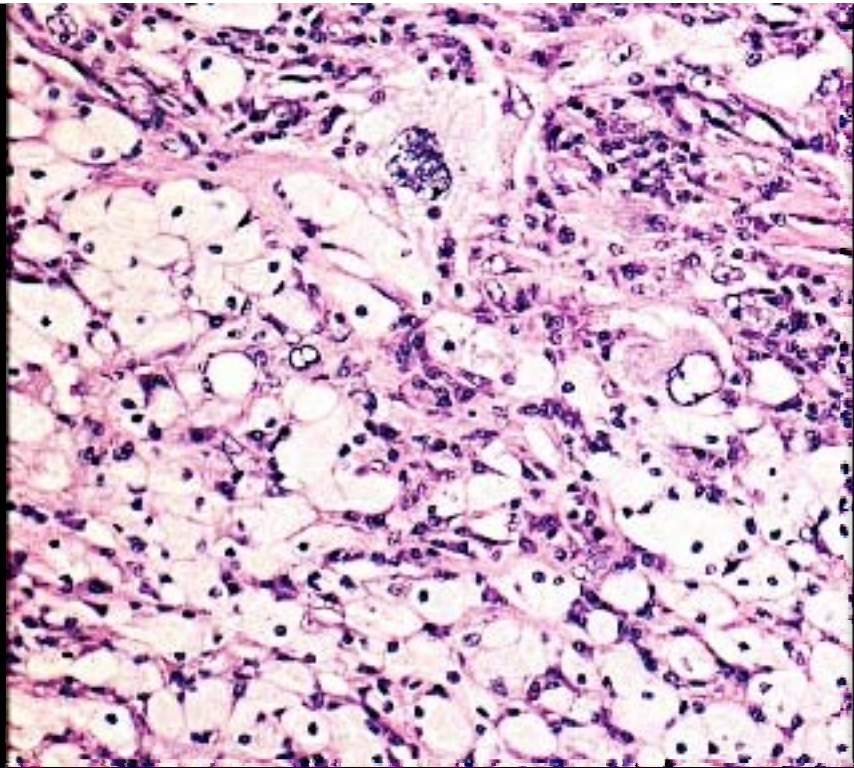




QAE1/AE3

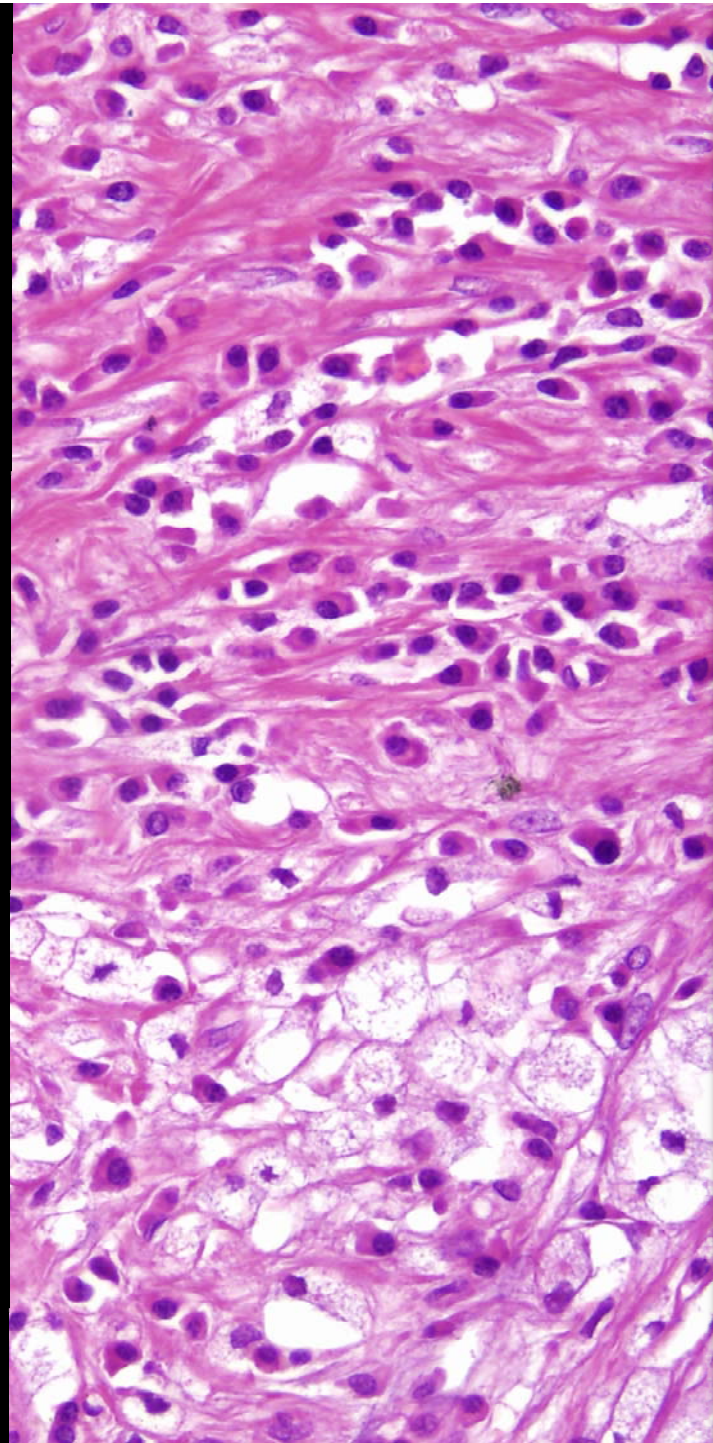
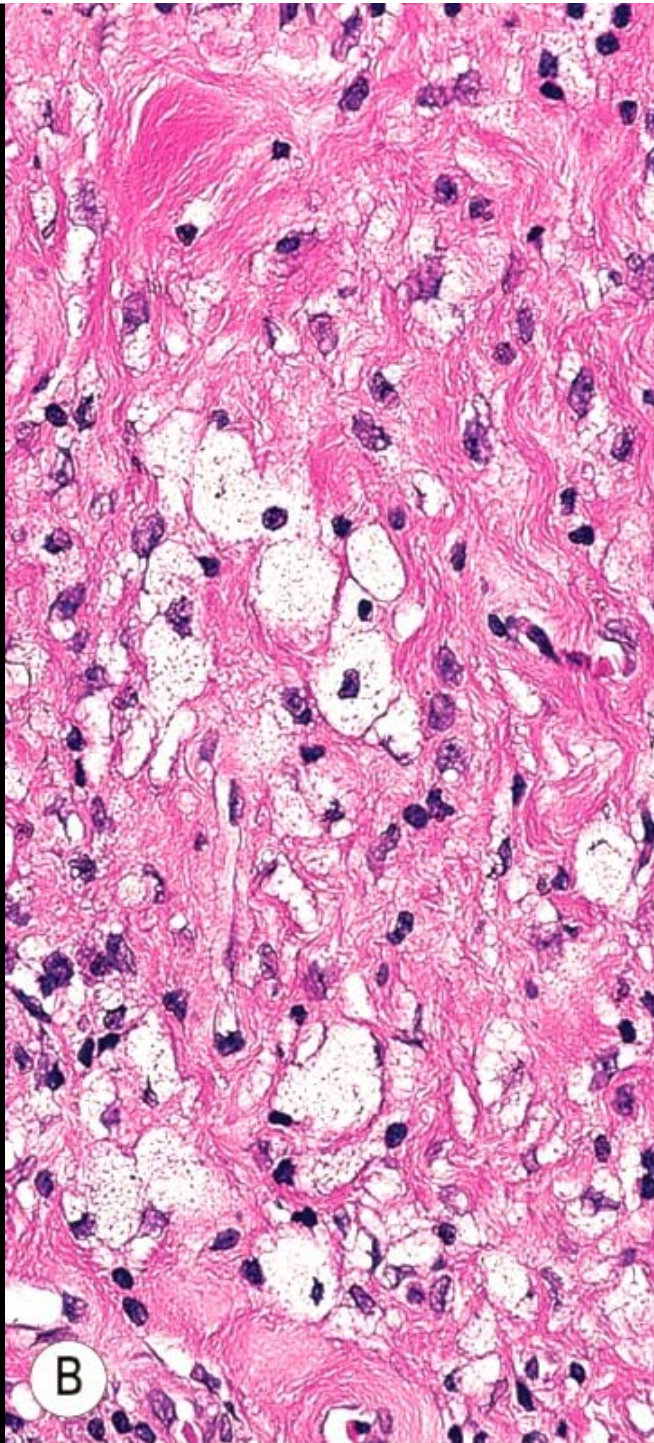
DIAGNÒSTIC DIFERENCIAL

- Neoplàsia:
 - Carcinoma de cèl.lules clares.
 - Sarcoma.
- Histiocitosi:
 - Malaltia d'Erdheim-Chester.
- Procés inflamatori:
 - Infecció: tuberculosi genital, Whipple.
 - Malaltia sistèmica associada a IgG4.
 - Malacoplàquia.
 - Inflamació xantogranulomatosa pèlvica.



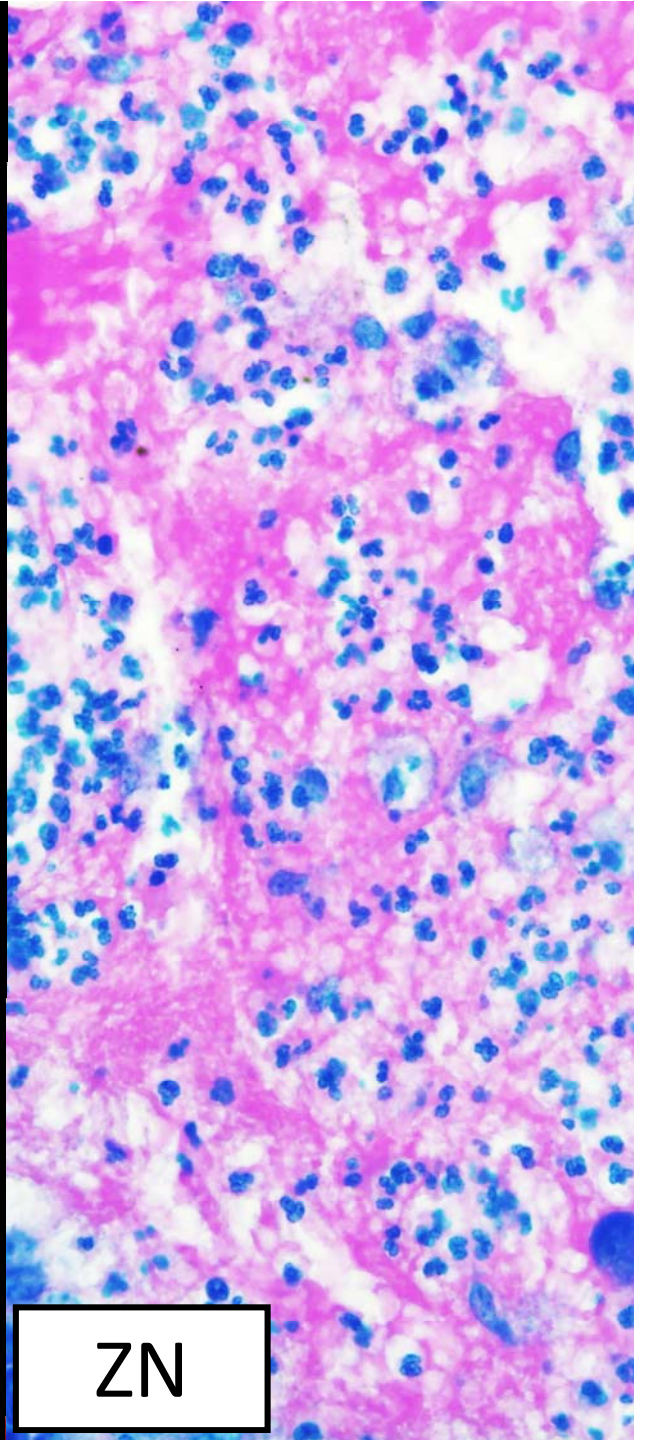
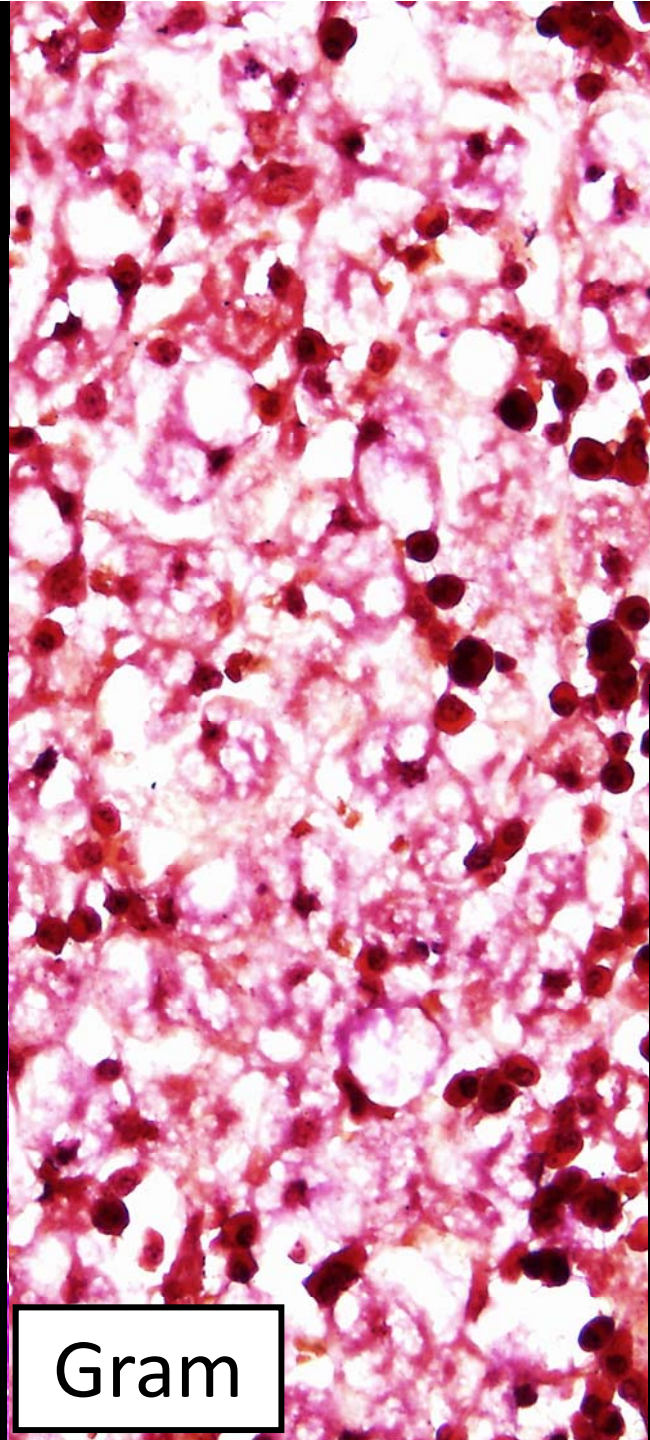
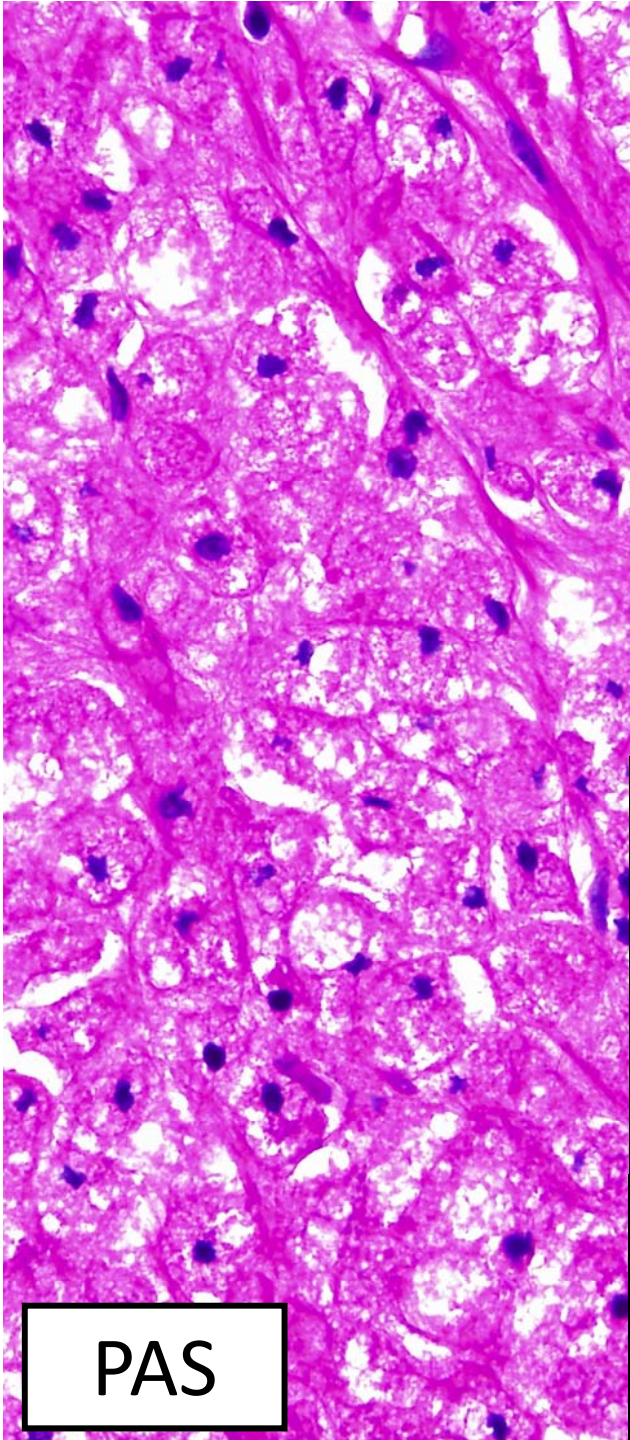
DIAGNÒSTIC DIFERENCIAL

- Neoplàsia:
 - Carcinoma de cèl.lules clares.
 - Sarcoma.
- Histiocitosi:
 - Malaltia d'Erdheim-Chester.
- Procés inflamatori:
 - Infecció: tuberculosi genital, Whipple.
 - Malaltia sistèmica associada a IgG4.
 - Malacoplàquia.
 - Inflamació xantogranulomatosa pèlvica.



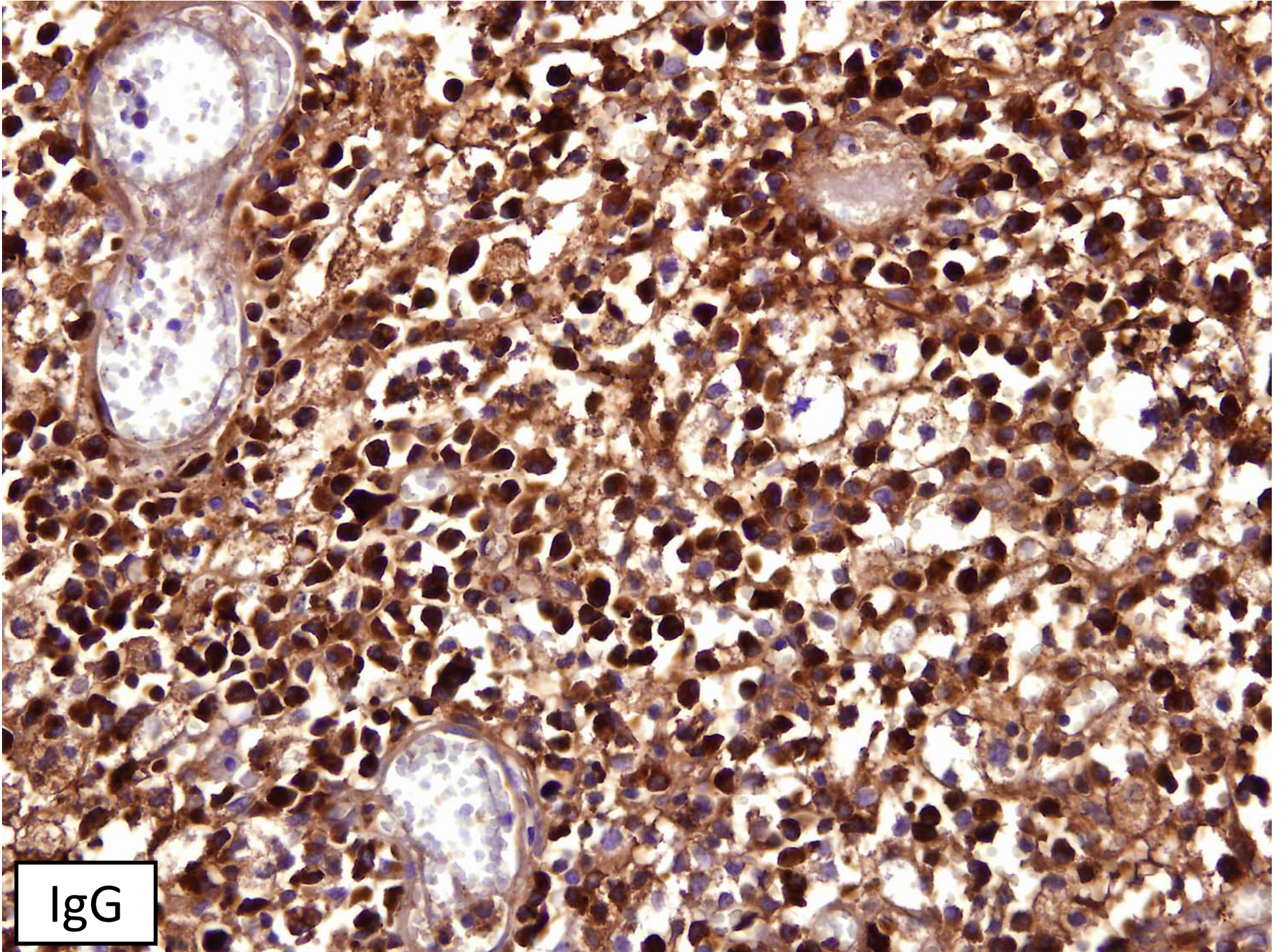
DIAGNÒSTIC DIFERENCIAL

- Neoplàsia:
 - Carcinoma de cèl.lules clares
 - Sarcoma.
- Histiocitosi:
 - Malaltia d'Erdheim-Chester.
- Procés inflamatori:
 - Infecció: tuberculosi genital, Whipple.
 - Malaltia sistèmica associada a IgG4.
 - Malacoplàquia.
 - Inflamació xantogranulomatosa pèlvica.

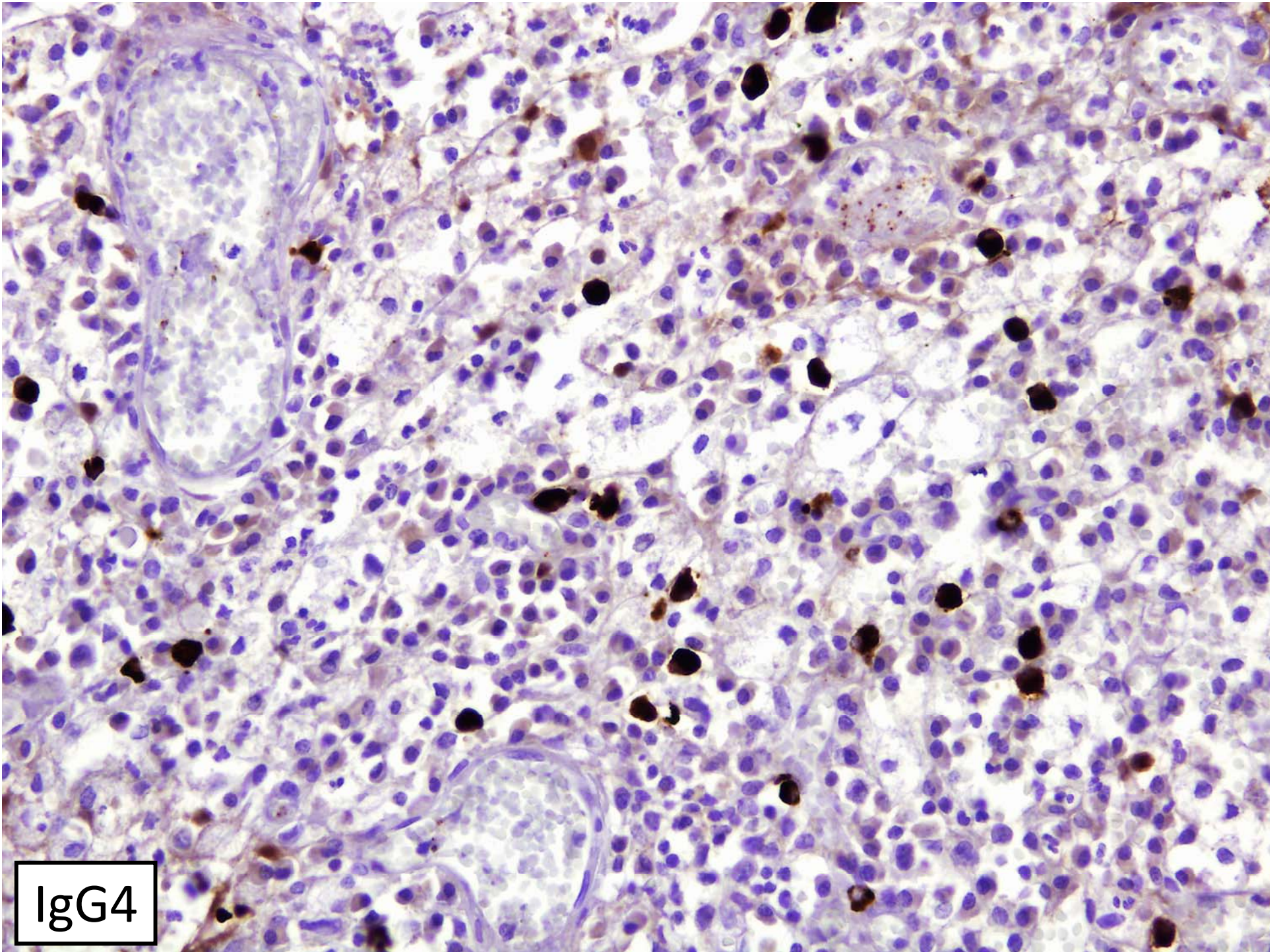


DIAGNÒSTIC DIFERENCIAL

- Neoplàsia:
 - Carcinoma de cèl.lules clares
 - Sarcoma.
- Histiocitosi:
 - Malaltia d'Erdheim-Chester.
- Procés inflamatori:
 - Infecció: tuberculosi genital, Whipple.
 - Malaltia sistèmica associada a IgG4.
 - Malacoplàquia.
 - Inflamació xantogranulomatosa pèlvica.



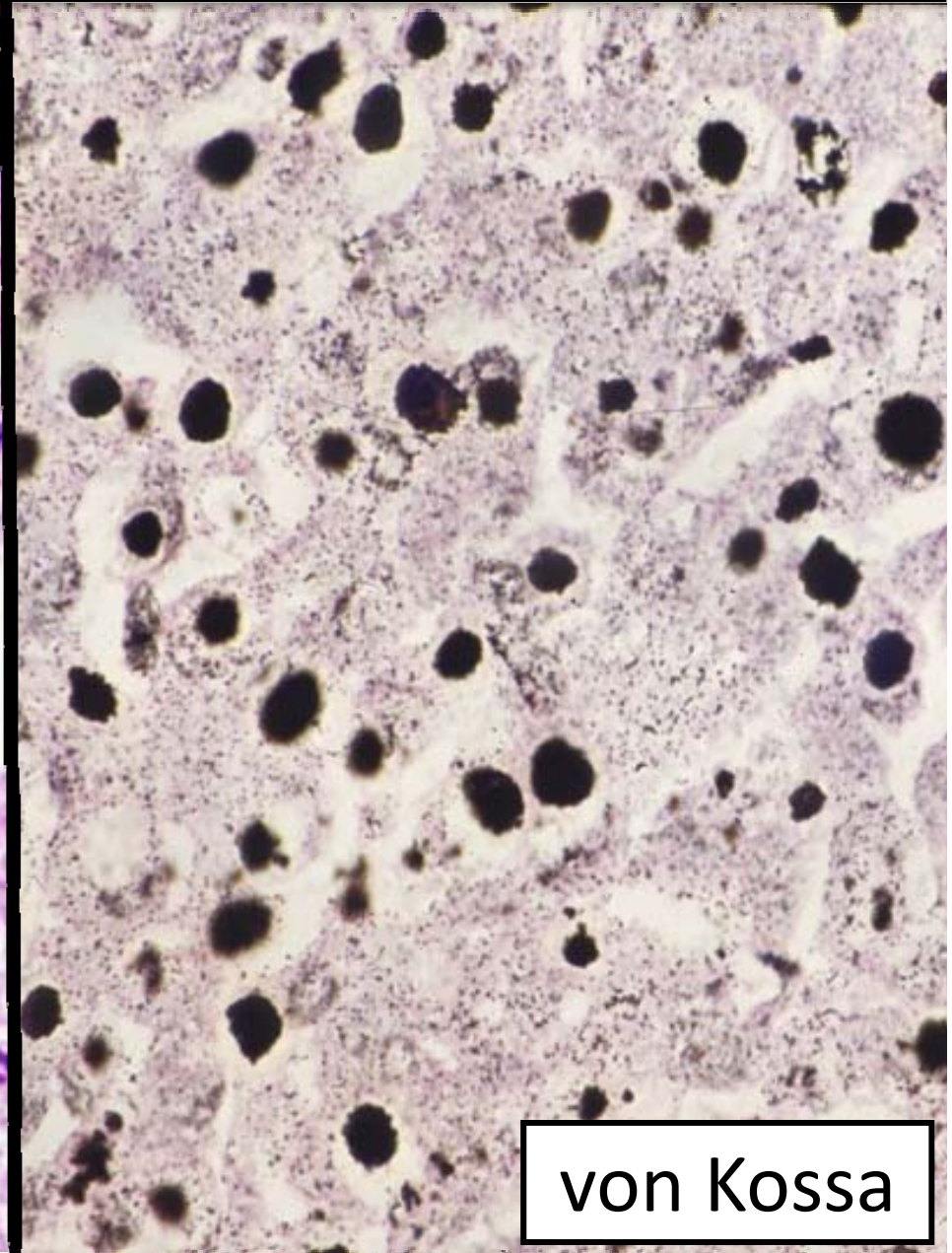
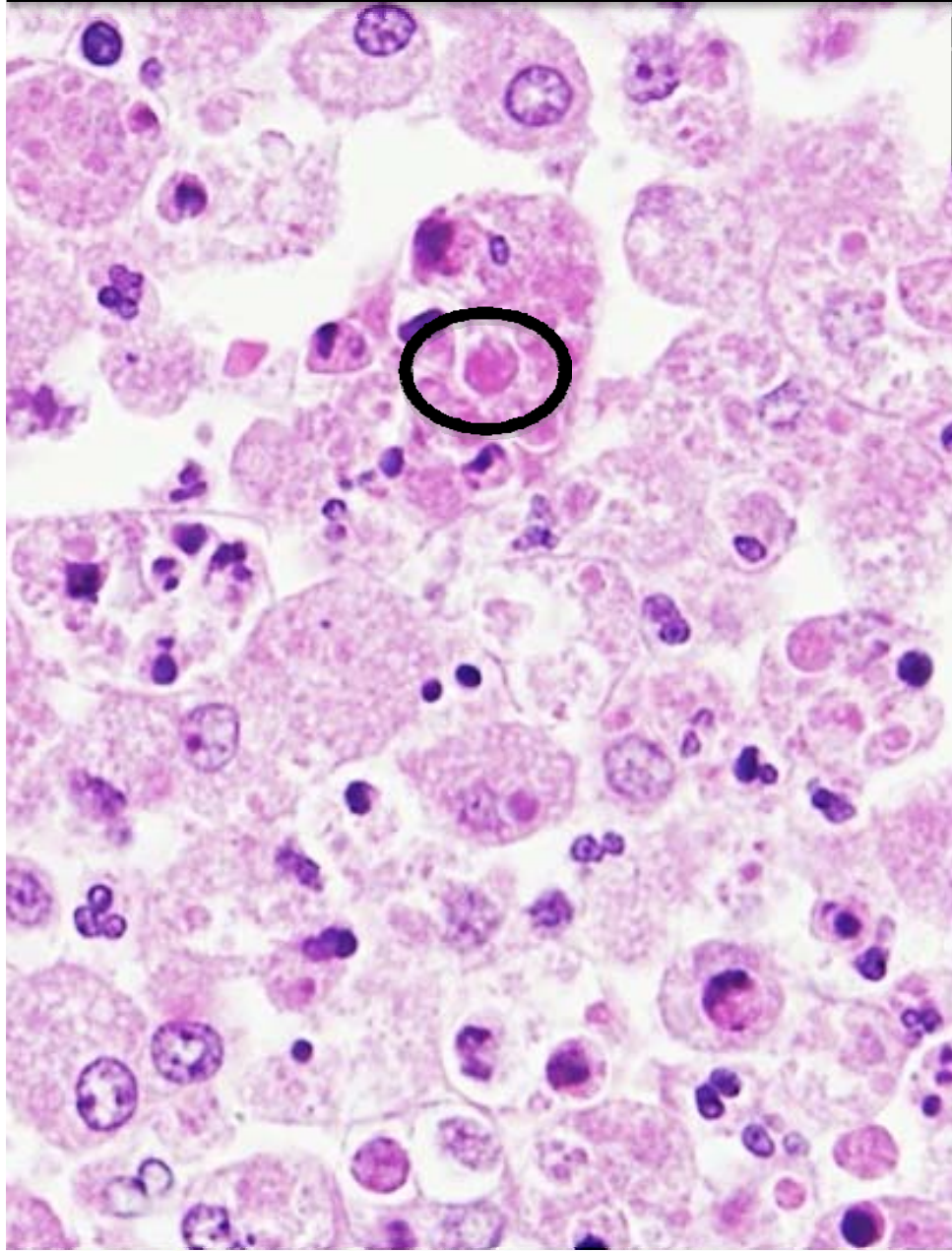
IgG



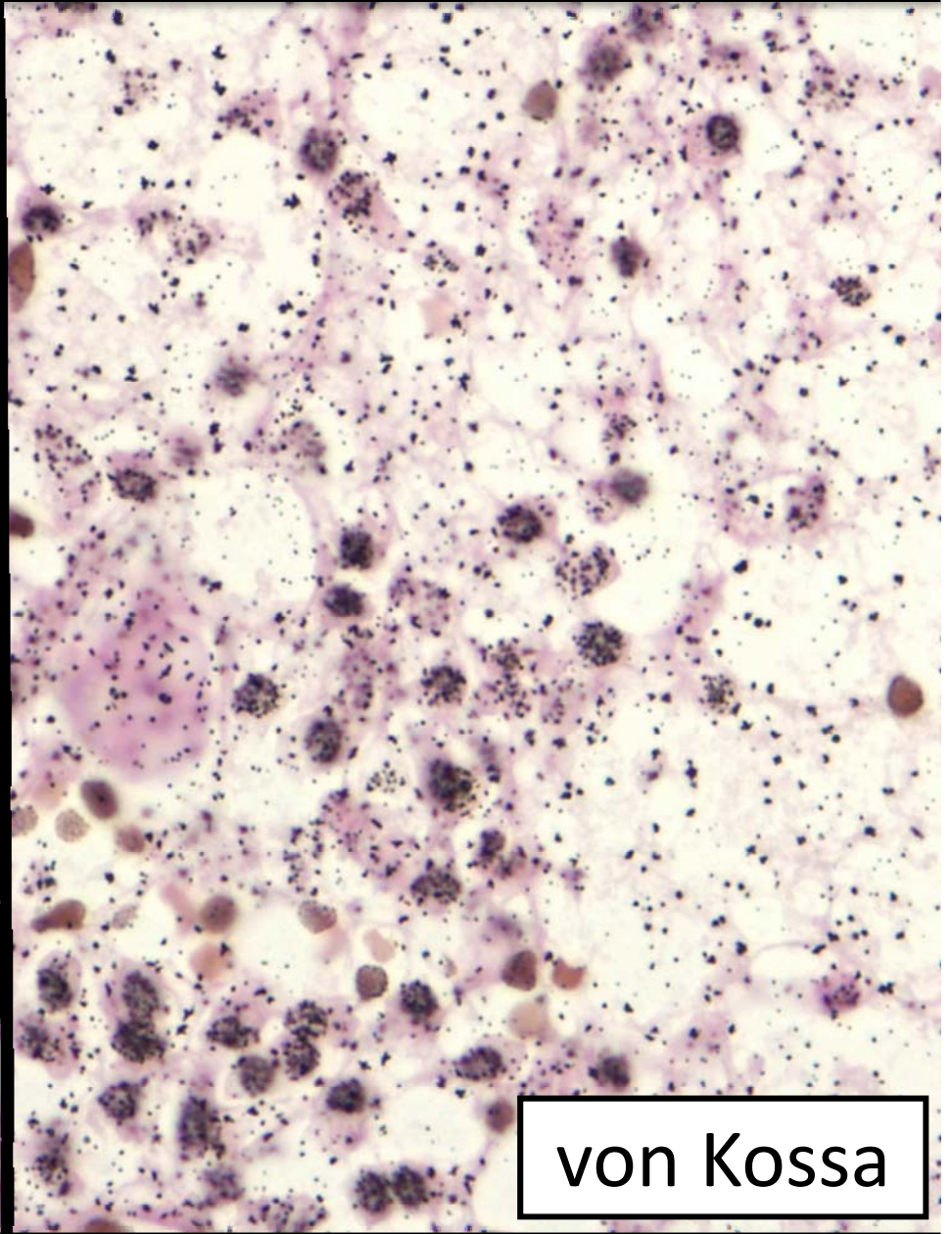
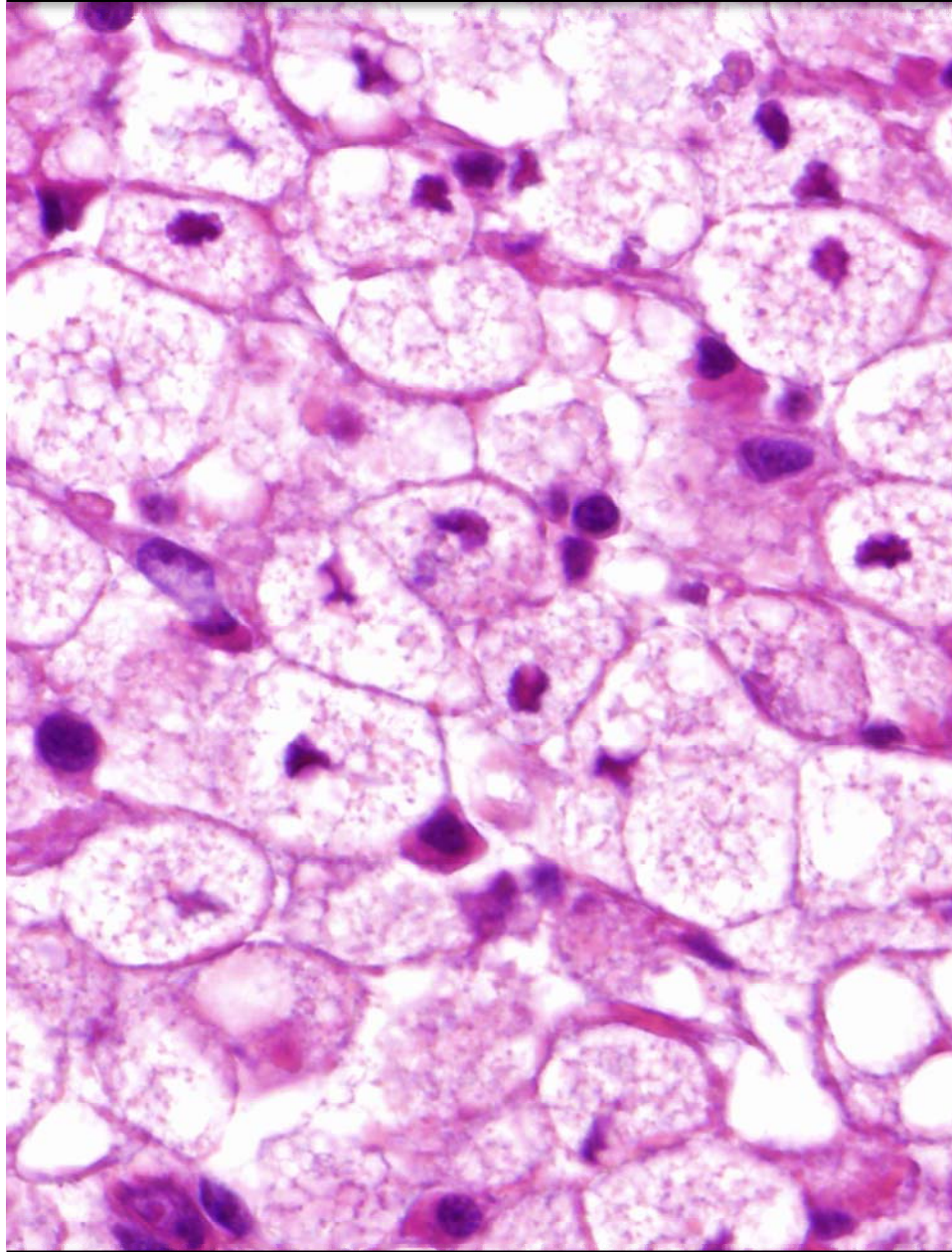
IgG4

DIAGNÒSTIC DIFERENCIAL

- Neoplàsia:
 - Carcinoma de cèl.lules clares
 - Sarcoma.
- Histiocitosi:
 - Malaltia d'Erdheim-Chester.
- Procés inflamatori:
 - Infecció: tuberculosi genital, Whipple.
 - Malaltia sistèmica associada a IgG4.
 - Malacoplàquia.
 - Inflamació xantogranulomatosa pèlvica.



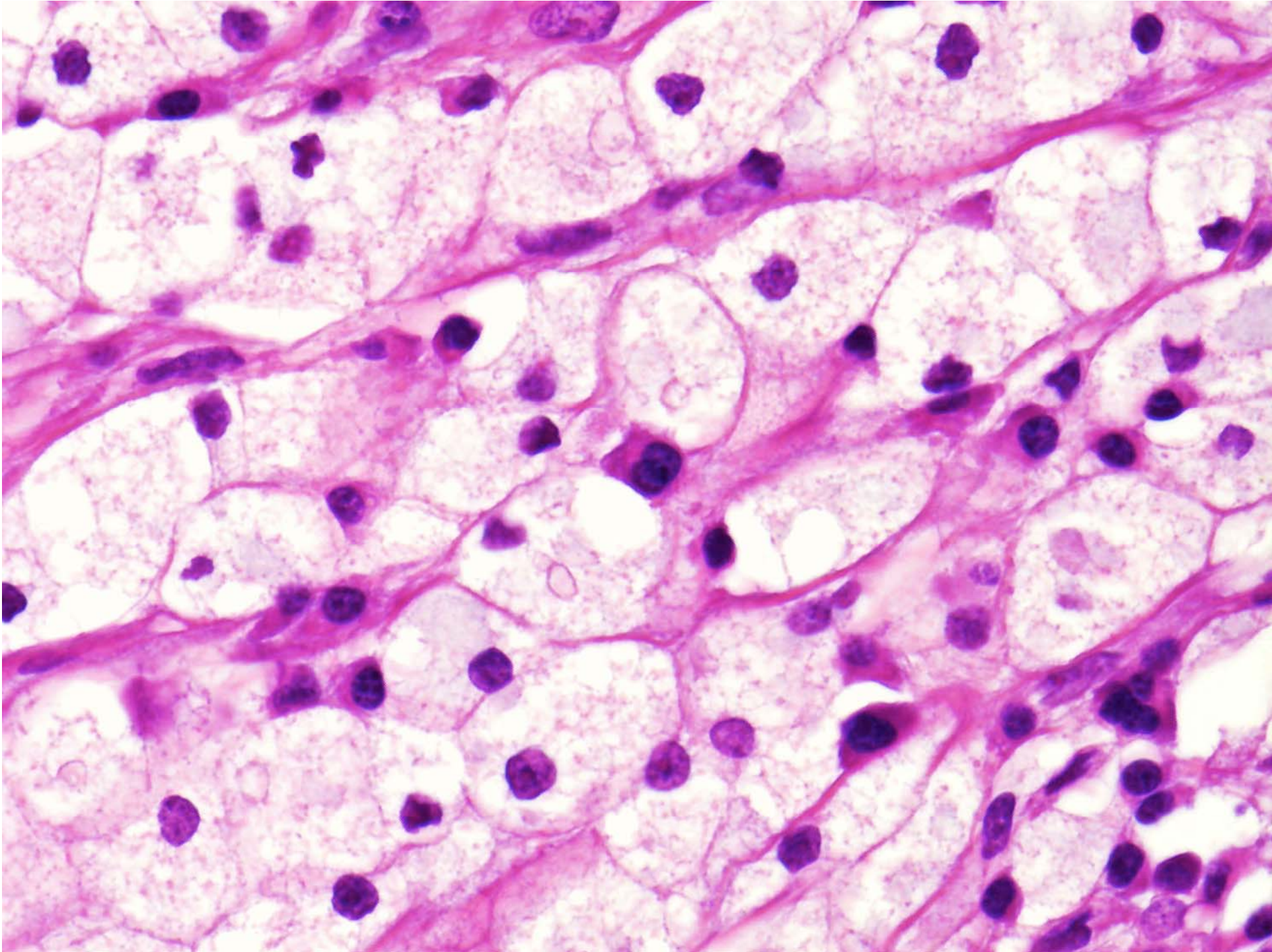
von Kossa

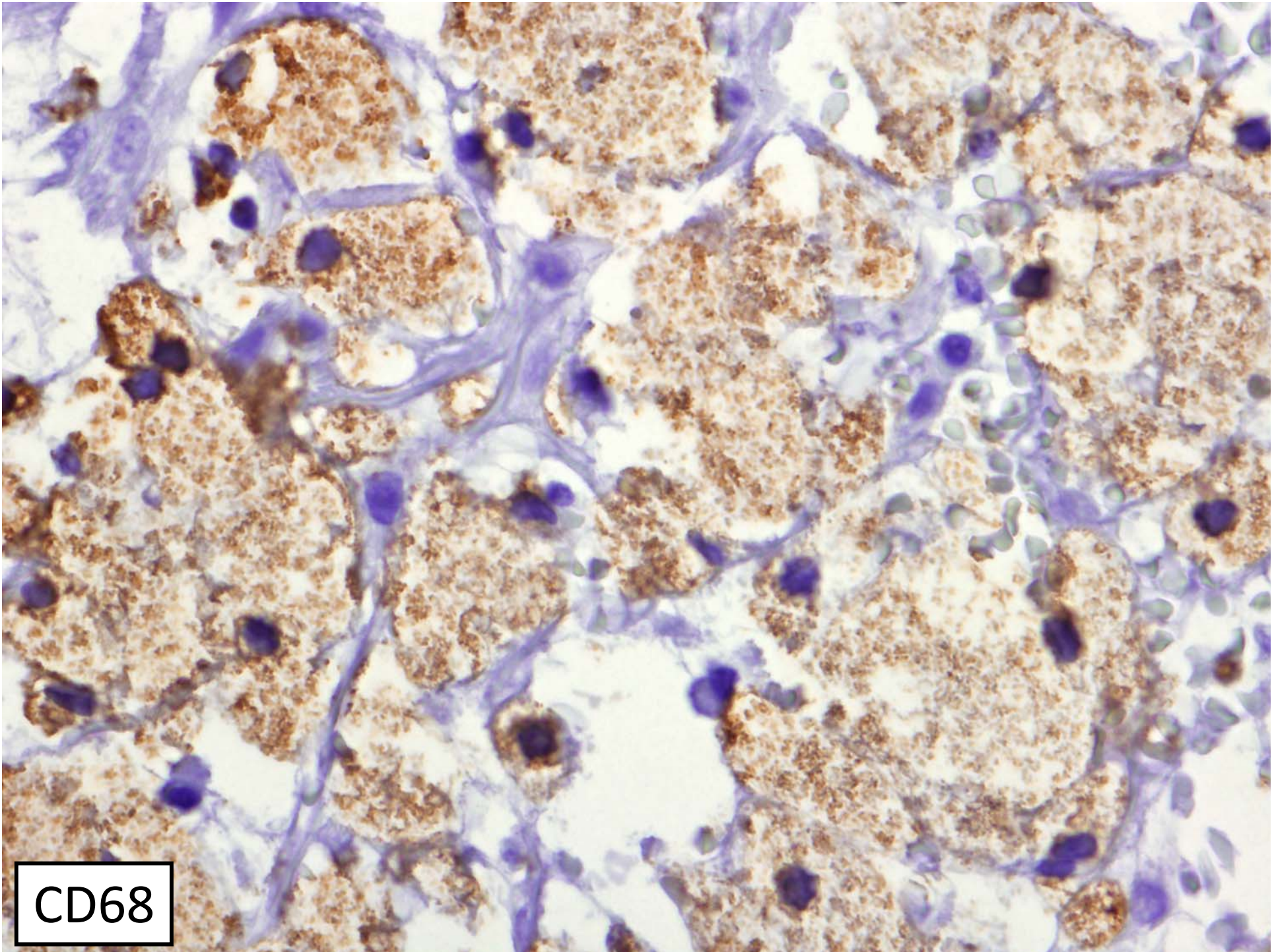


von Kossa

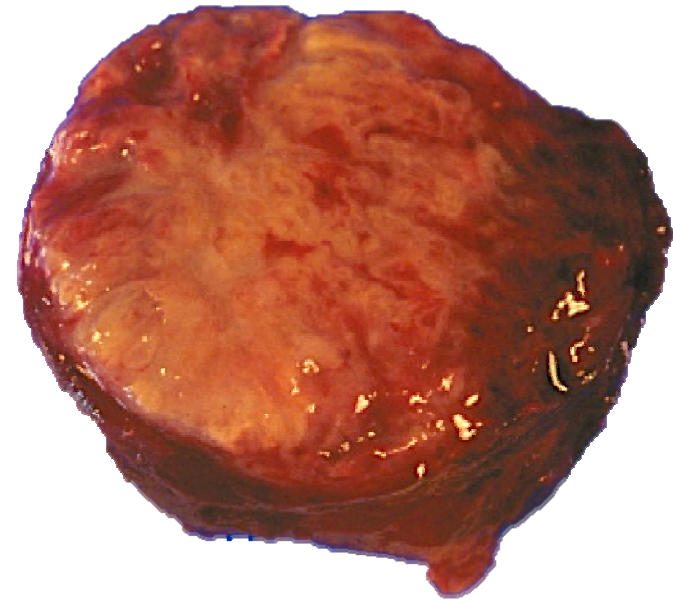
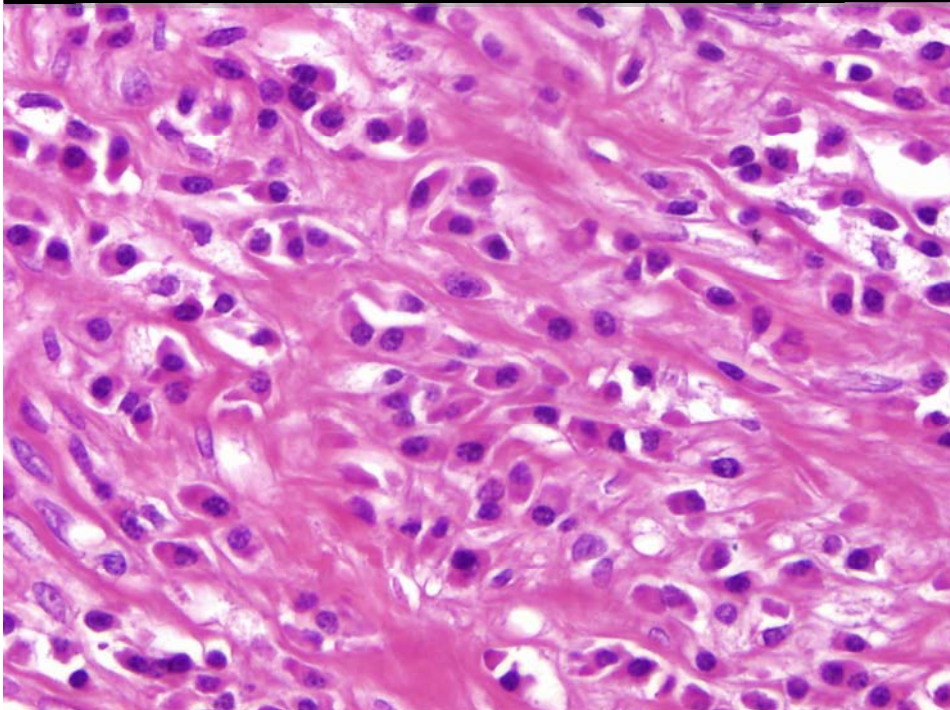
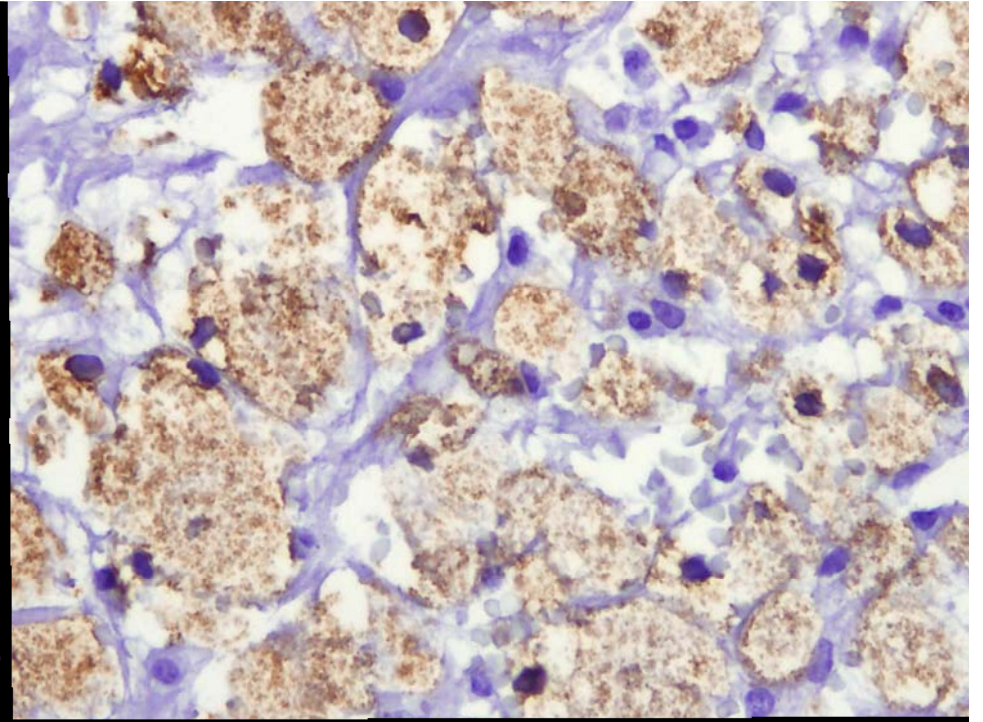
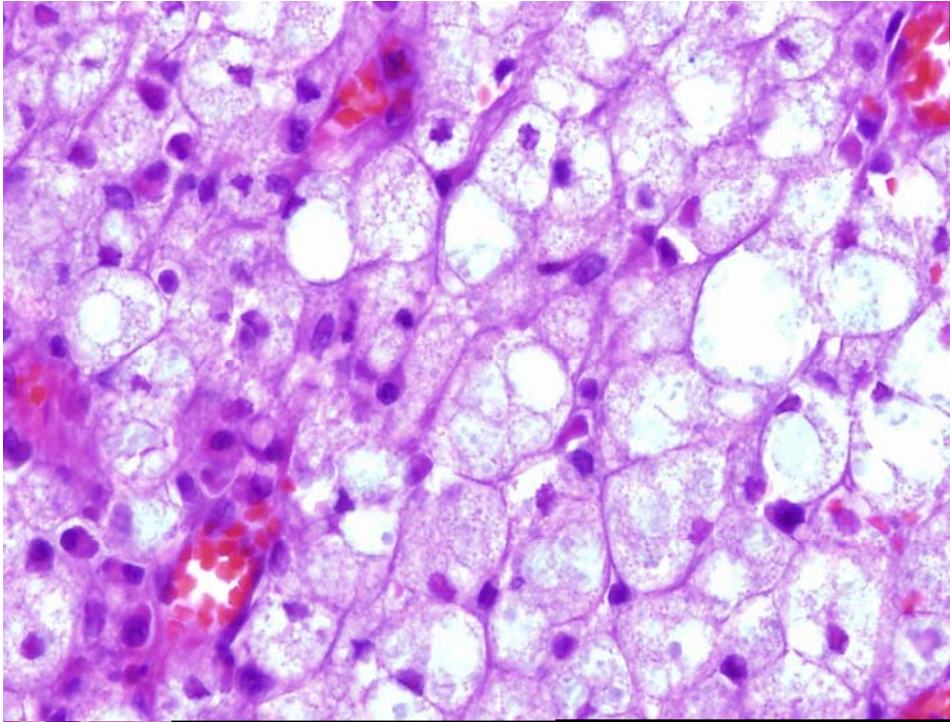
DIAGNÒSTIC DIFERENCIAL

- Neoplàsia:
 - Carcinoma de cèl.lules clares
 - Sarcoma.
- Histiocitosi:
 - Malaltia d'Erdheim-Chester.
- Procés inflamatori:
 - Infecció: tuberculosi genital, Whipple.
 - Malaltia sistèmica associada a IgG4.
 - Malacoplàquia.
 - Inflamació xantogranulomatosa pèlvica.





CD68





ermo
IN CORPORATION

DIAGNÒSTIC DEFINITIU

-Inflamació xantogranulomatosa pèlvica.



INFLAMACIÓ XANTOGRANULOMATOSA PÈLVICA ASSOCIADA AL TRACTE GENITAL FEMENÍ

- Extensa infiltració per macròfags espumosos acompanyada d'un infiltrat inflamatori mixt.
- Equivalent a la pielonefritis xantogranulomatosa.

INFLAMACIÓ XANTOGRANULOMATOSA PÈLVICA ASSOCIADA AL TRACTE GENITAL FEMENÍ

- Entitat rara.
- Pot afectar ovaris, endometri o trompes de Fal·lopi.
- Afectació focal o difusa.
- Etiopatogènia no definida.

LOCALITZACIÓ	ANTECEDENTS	LOCALITZACIÓ	ANTECEDENTS
TROMPA	PIOSÀLPINX	ENDOMETRI	OPERACIÓ DE MANCHESTER
TROMPA	DOLOR	ENDOMETRI	ESTENOSI A VAGINA SUPERIOR
TROMPA	DOLOR / SAGNAT	ENDOMETRI	OPERACIÓ DE MANCHESTER
TROMPA	ESTERILITAT PRIMÀRIA	ENDOMETRI	OCLUSIÓ CERVICAL
TROMPA	TUMOR ABDOMINAL / OOFORITIS	ENDOMETRI	CARCINOMA ESCAMÓS DE CÈRVIX AMB ESTENOSI CERVICAL
TROMPA	CERVICITIS PER CHLAMYDIA / ANTECEDENT D'APENDICITIS I PERITONITIS	ENDOMETRI, TROMPA I OVARI	ESTENOSI CERVICAL
TROMPA	ENDOMETRITIS / ENDOMETRIOSI / DIU	ENDOMETRI	ADENOCARCINOMA ENDOMETRIAL
TROMPA	LEIOMIOMA UTERÍ / APENDICITIS	ENDOMETRI, TROMPA I OVARI	ESTENOSI CERVICAL
AMBDUES TROMPES	NO DISPONIBLE	ENDOMETRI	PIOMETRA
TROMPA I OVARI	TUMOR ABDOMINAL / OOFORITIS	ENDOMETRI	PIOMETRA
OVARI	HISTERECTOMIA	OVARI	HISTORIA D'INFLAMACIÓ PÈLVICA
OVARI I TROMPA	DOLOR I FEBRE	OVARI I TROMPA	NO DISPONIBLE
OVARI	CERVICITIS PER CHLAMYDIA		

INFLAMACIÓ XANTOGRANULOMATOSA PÈLVICA ASSOCIADA AL TRACTE GENITAL FEMENÍ

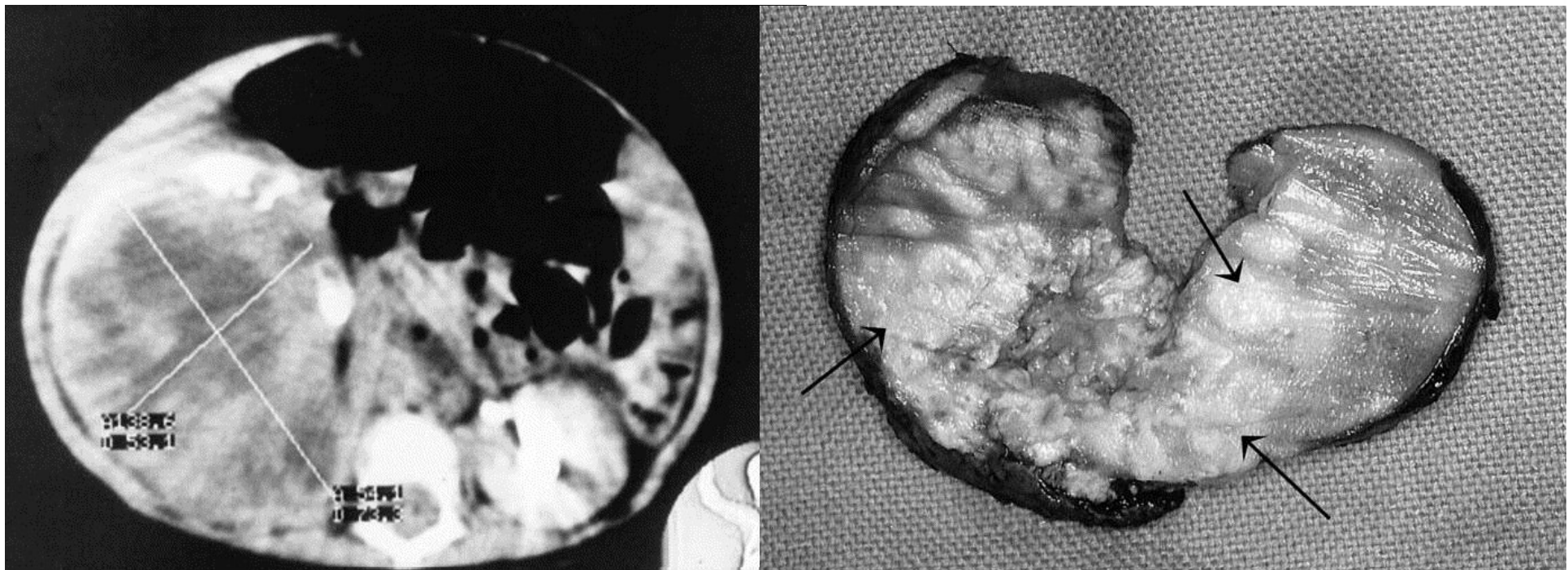
- Comportament pseudotumoral:
 - Formació de masses.
 - Destrucció tissular.
 - Creació d'adherències.

Xanthogranulomatous pyelonephritis presenting as a pseudotumor in a 2-month-old boy ☆

Journal of
Pediatric Surgery

[M. Zia-ul-Miraj](#), [M.A. Cheema](#)

Department of Paediatric Urology, The Children's Hospital and The Institute of Child Health, Lahore, and the Department of Pathology, Shaukat Khanum Memorial Cancer Hospital and Research Centre, Lahore, Pakistan

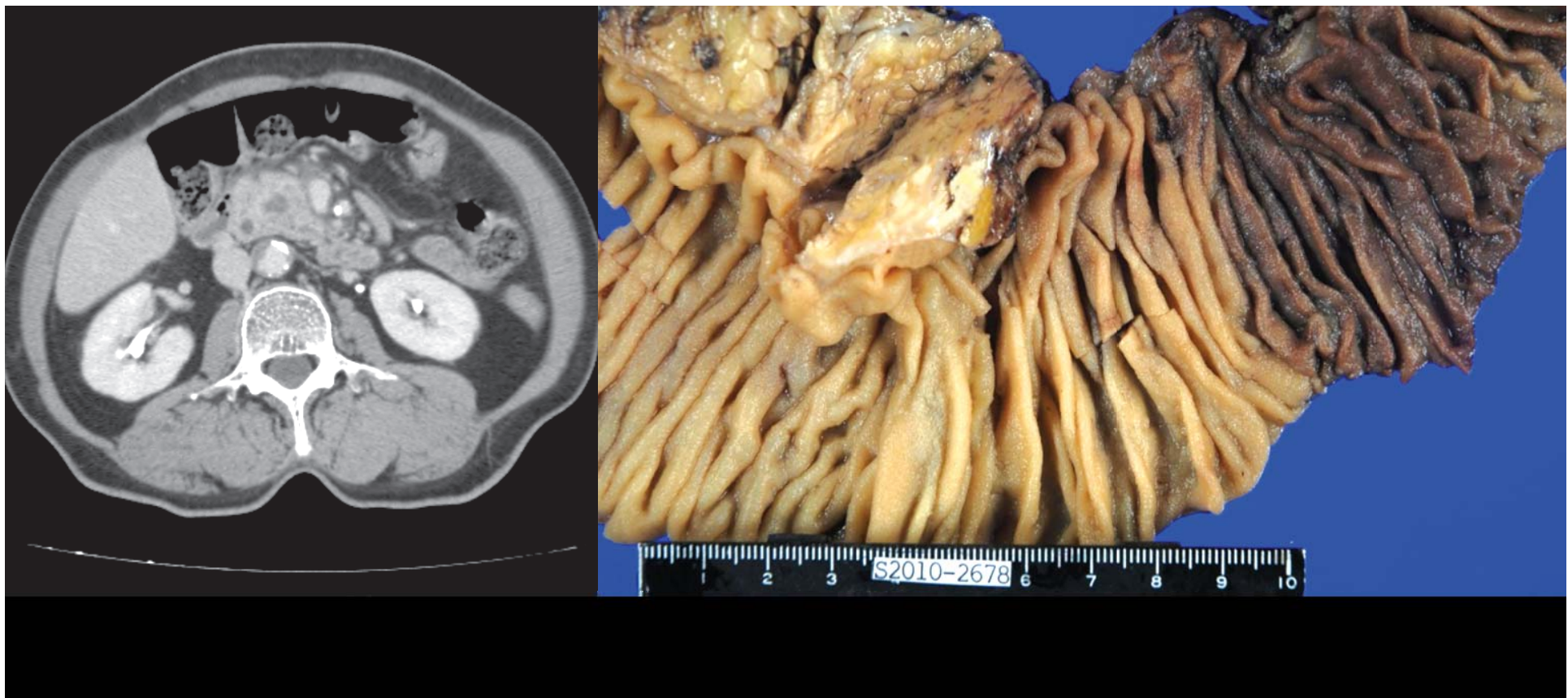


CASE REPORT

Gastroenterology & Hepatology

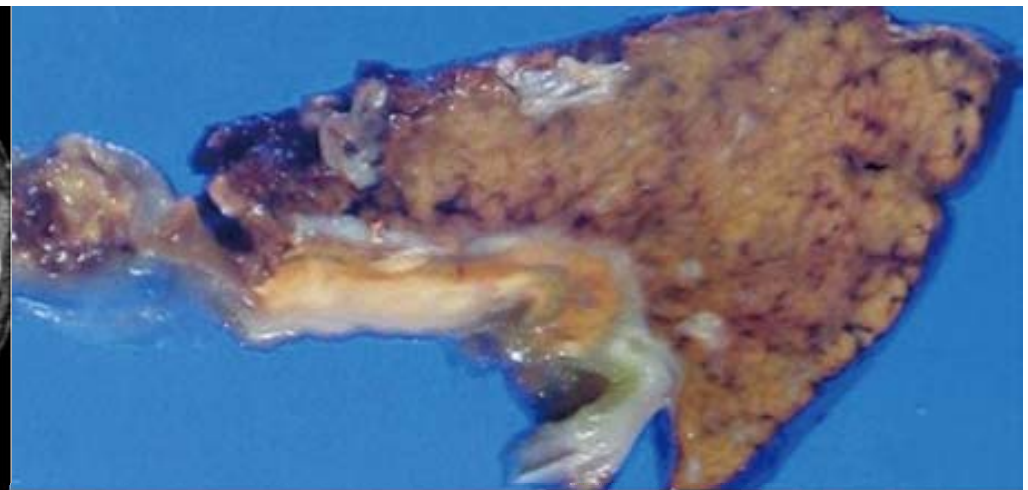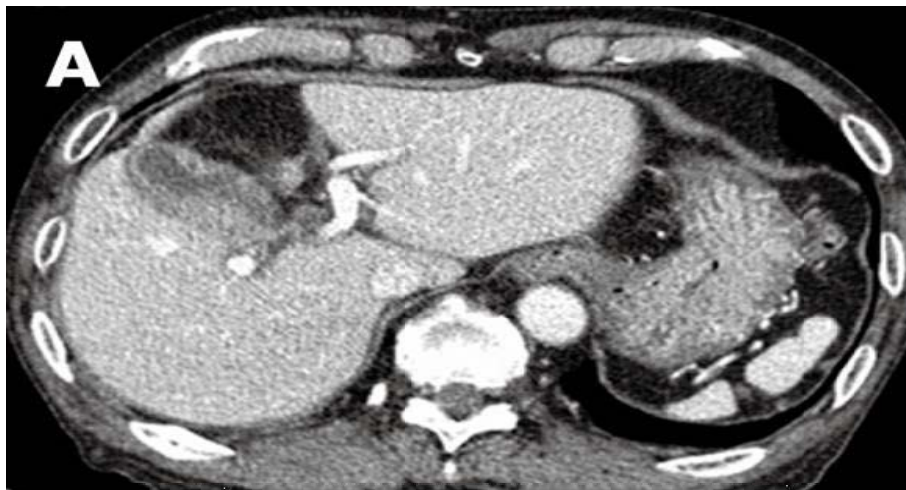
DOI: 10.3346/jkms.2011.26.4.583 • *J Korean Med Sci* 2011; 26: 583-586

Xanthogranulomatous Pancreatitis Presents as a Solid Tumor Mass: A Case Report



Xanthogranulomatous cholecystitis mimicking gallbladder carcinoma with a false-positive result on fluorodeoxyglucose PET


Isamu Makino, Takahiro Yamaguchi, Nariatsu Sato, Toshiaki Yasui, Ichiro Kita

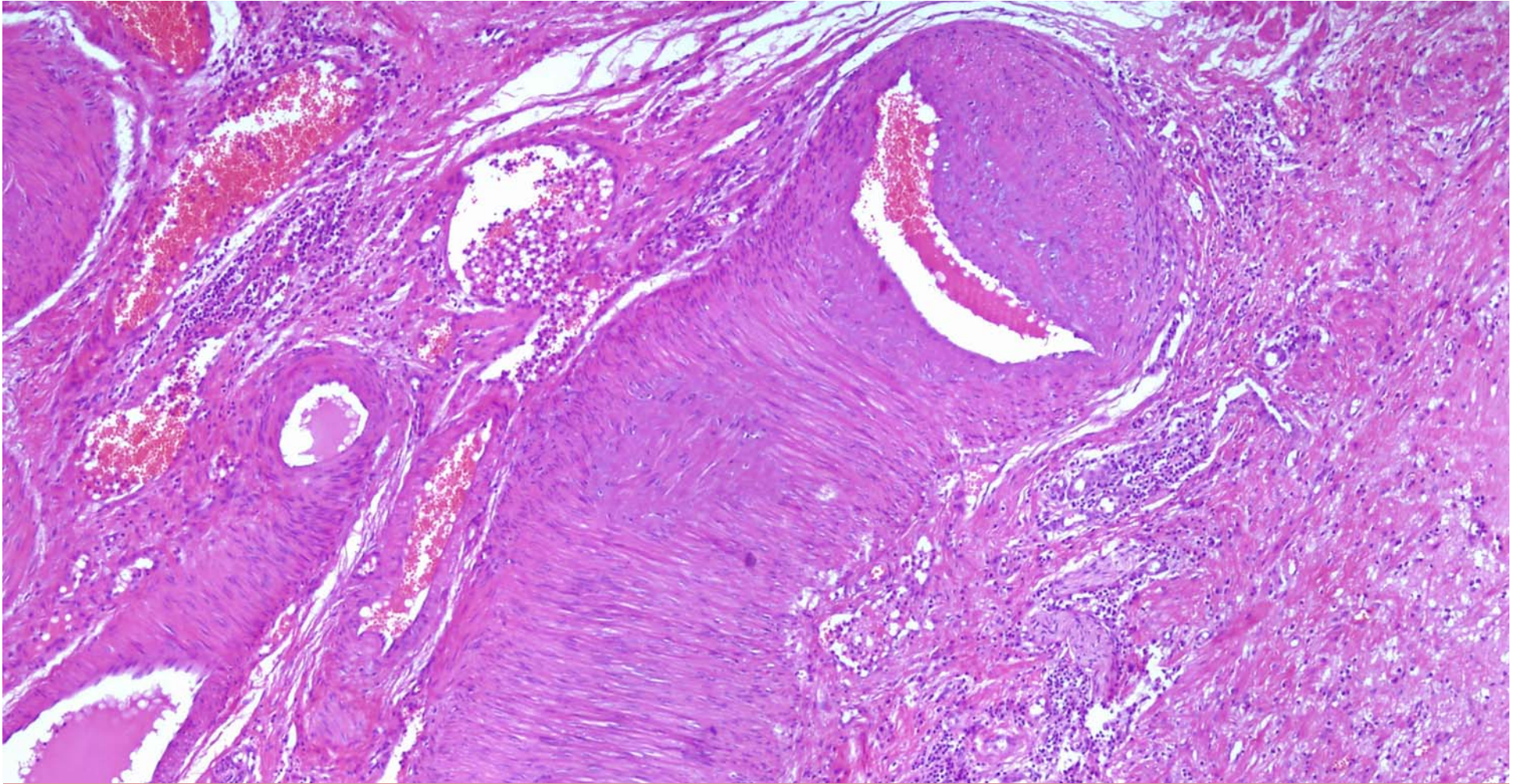




CONCLUSIONS

- Tot i que la clínica, la radiologia i la macroscòpia d'una lesió afavoreixin el diagnòstic de neoplàsia, hem de fer valer les nostres troballes microscòpiques a la biòpsia peroperatòria, malgrat la urgència de la situació.





MOLTES GRÀCIES

