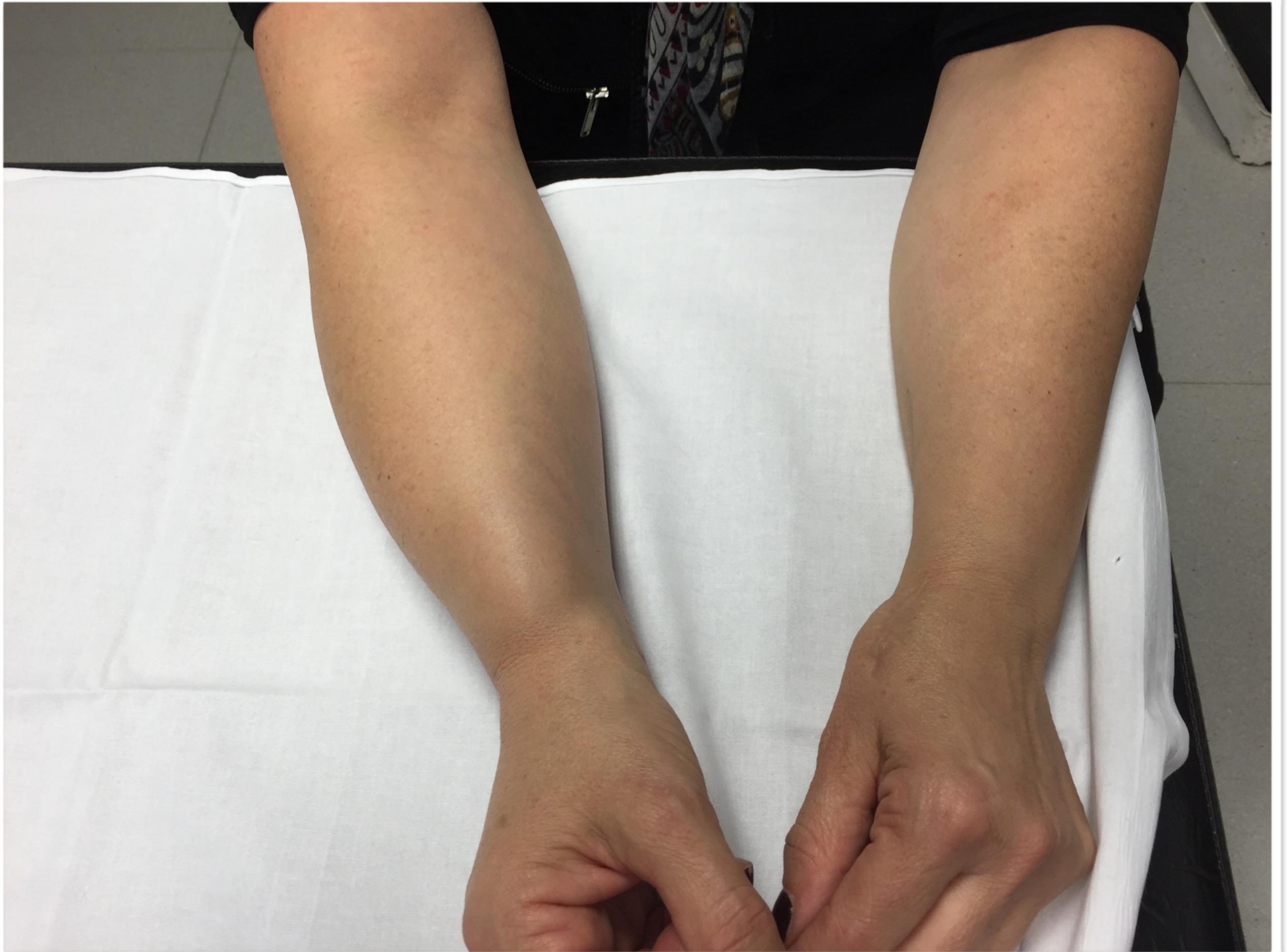

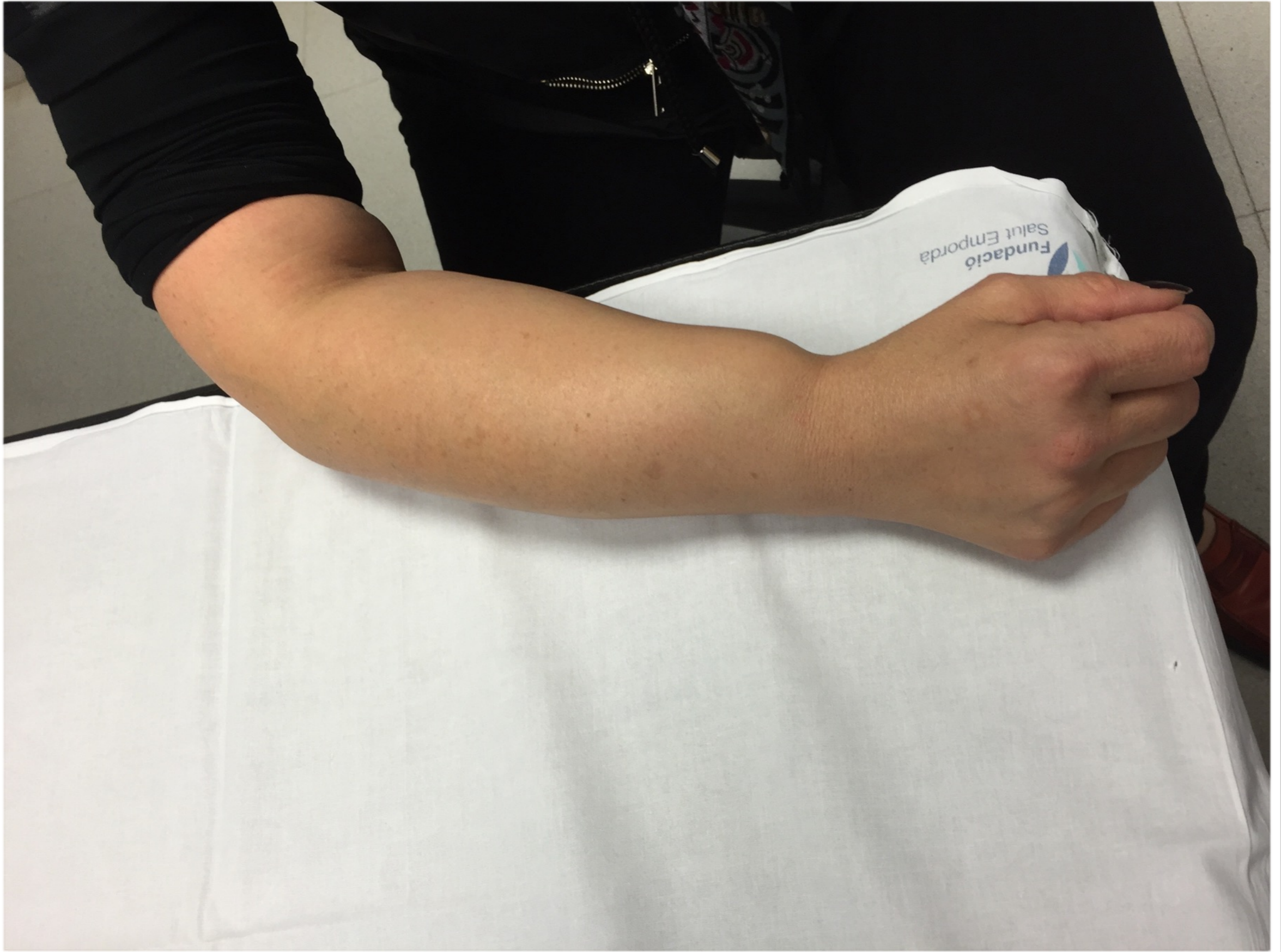Tumefacció avantbraç

Dr Oriol Codina Guinó
Hospital de Figueres

Antecedents

- ▶ Dona de 52 anys
- ▶ No hàbits tòxics
- ▶ No al·lèrgies medicamentoses conegudes
- ▶ Depressió
- ▶ Adenocarcinoma de còlon (IQ Març 2012). pT4pN0. Folfox adjuvant.
Pendent colectomia per poliposi colònica
- ▶ Intervenció rizartrosi dreta fa 4 anys





Exploració

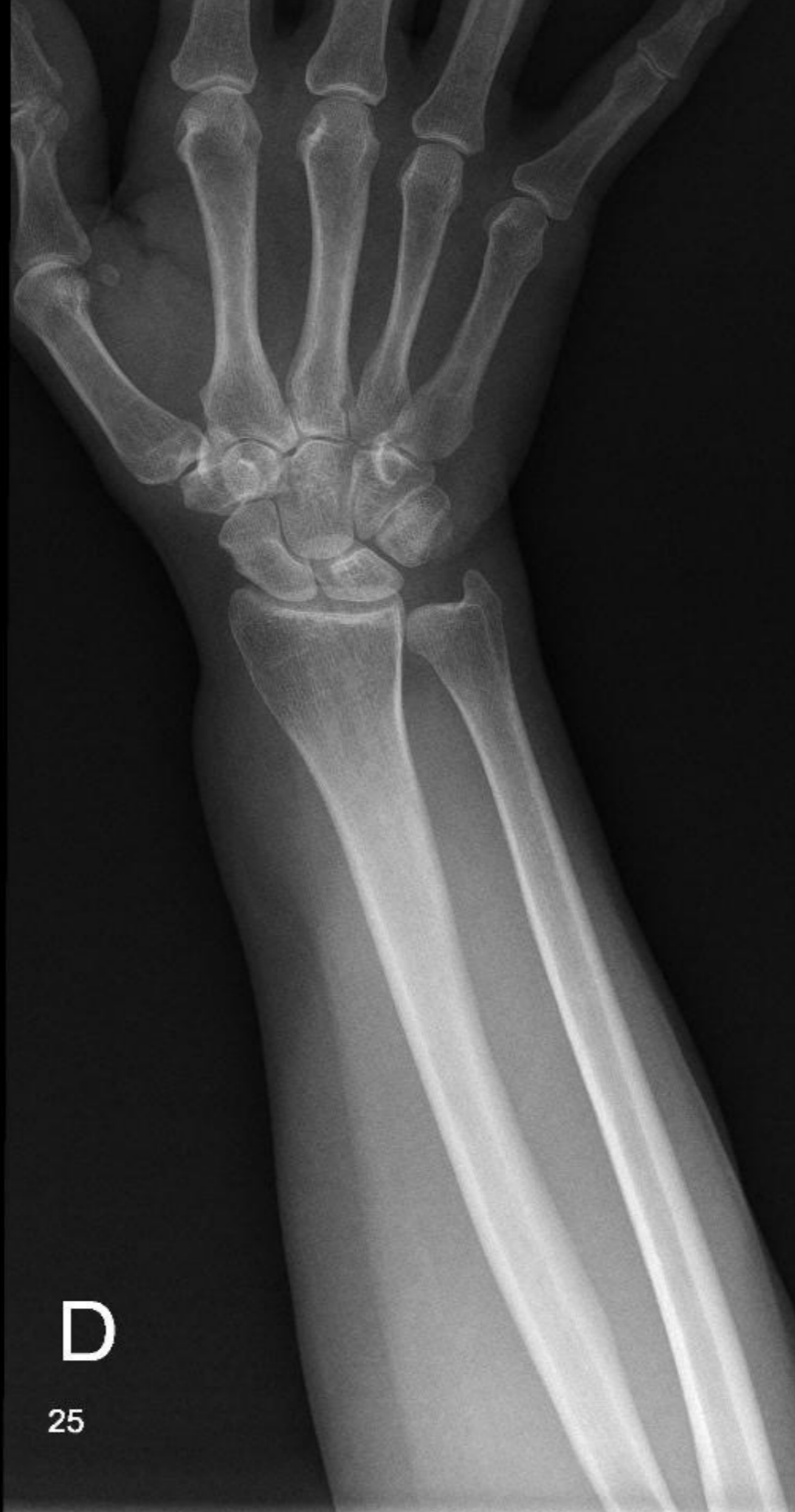- ▶ Tumefacció elàstica
- ▶ No limitació articular
- ▶ No dolor contraresistència

Exploracions

- ▶ Analítica: vsg, pcr, hemograma i bioquímica dins la normalitat.

Exploracions

- ▶ Analítica: vsg, pcr, hemograma i bioquímica dins la normalitat.
- ▶ Rx: sense alteracions.



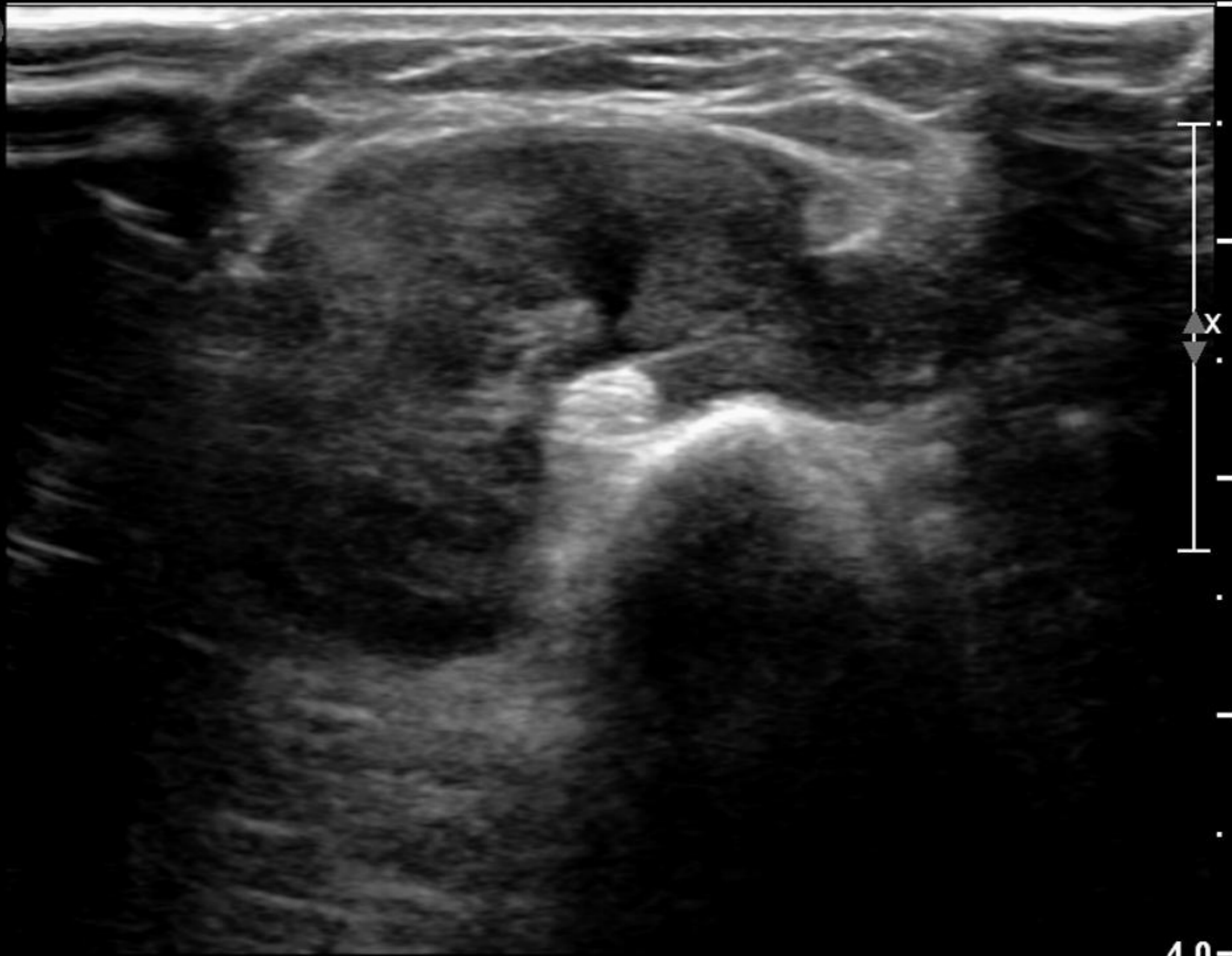
D

25

Exploracions

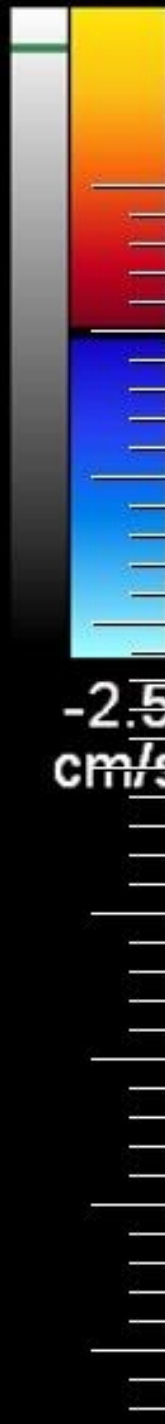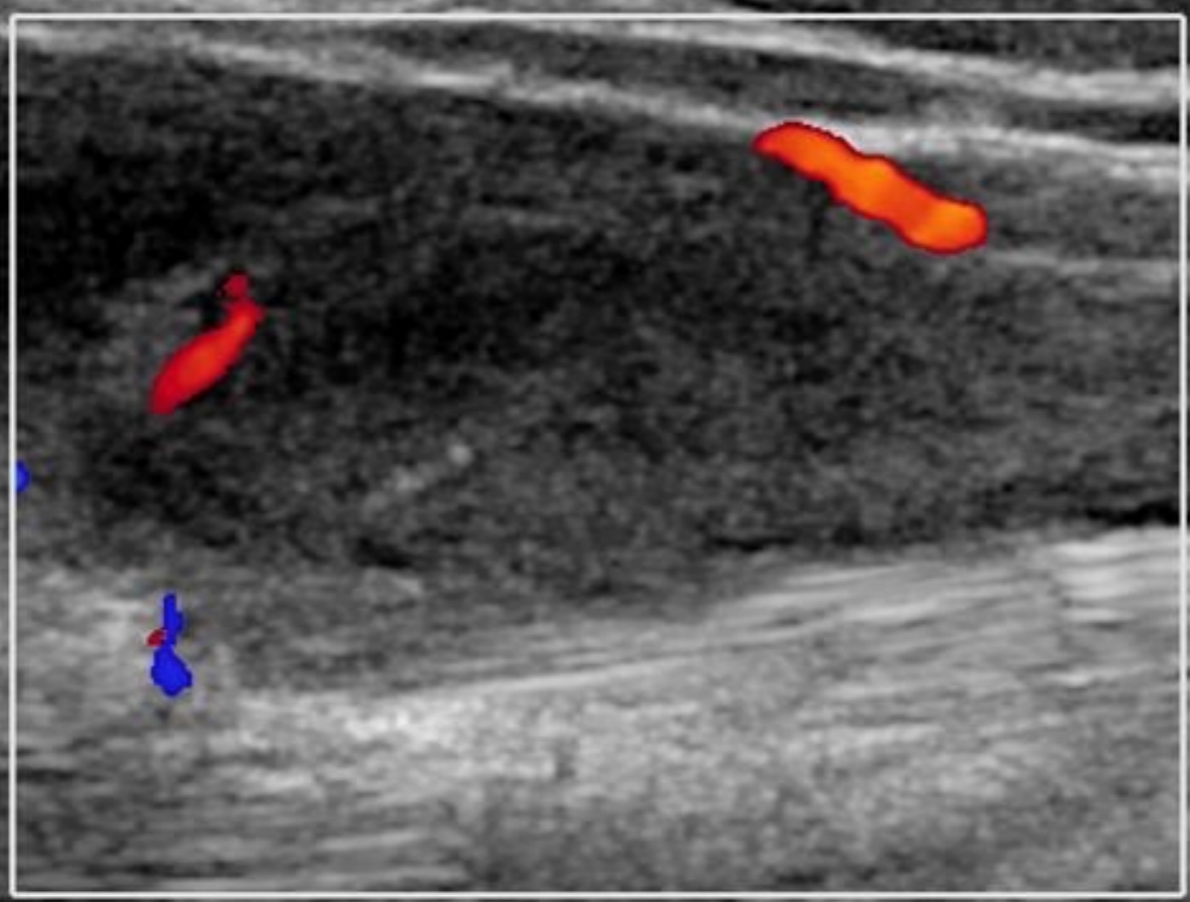
- ▶ Analítica: vsg, pcr, hemograma i bioquímica dins la normalitat
- ▶ Rx: sense alteracions
- ▶ Ecografia: lesió hipoecogènica de 30-60 mm que pot correspondre a un tumor de cèl·lules gegants

P



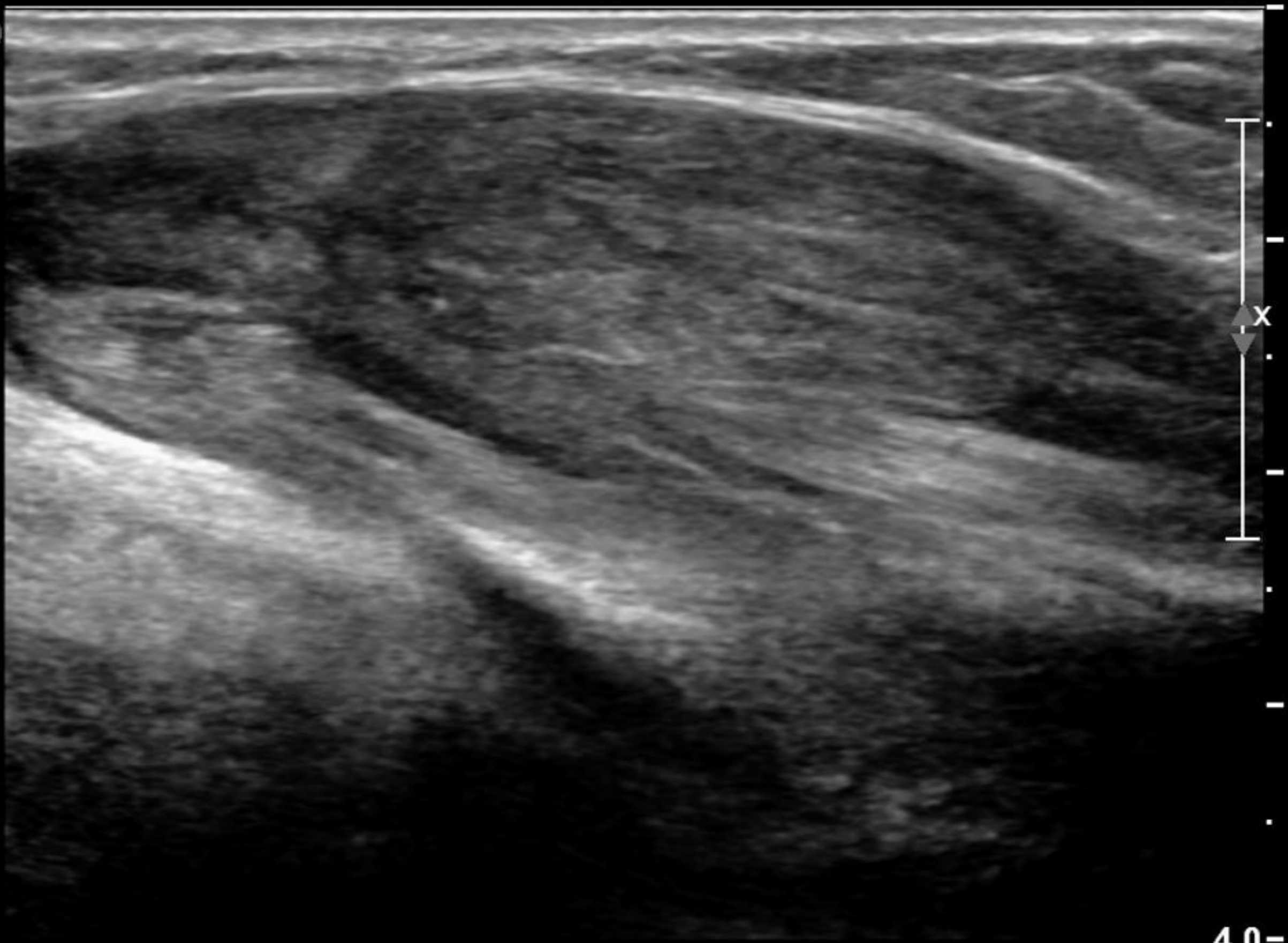
4.0-

P



4.0-

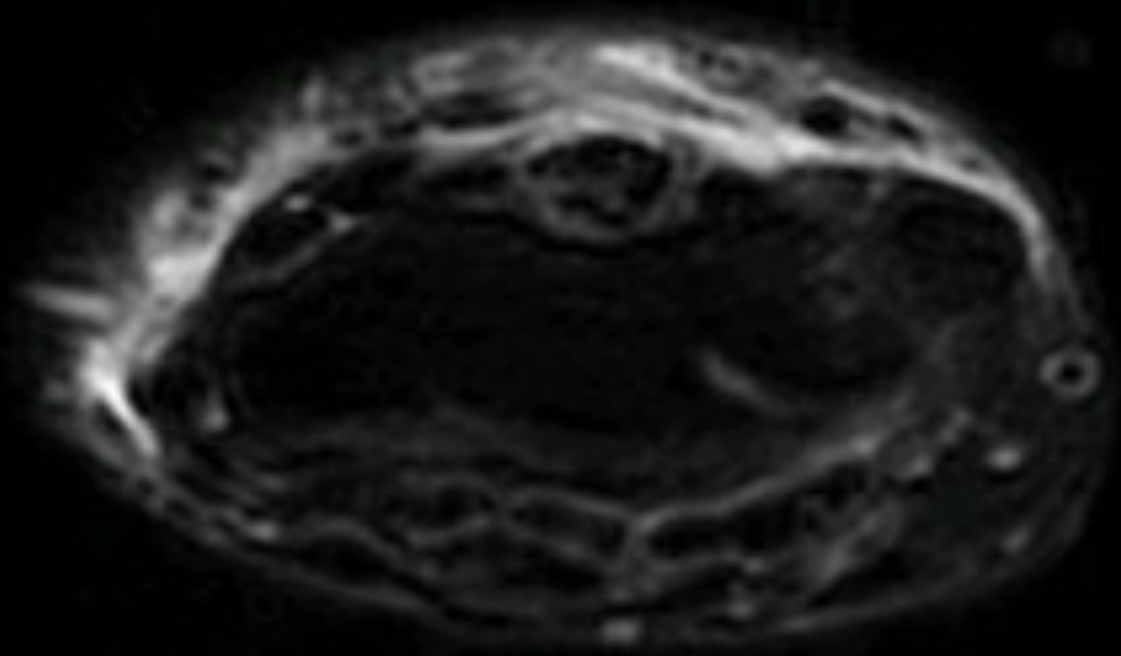
P

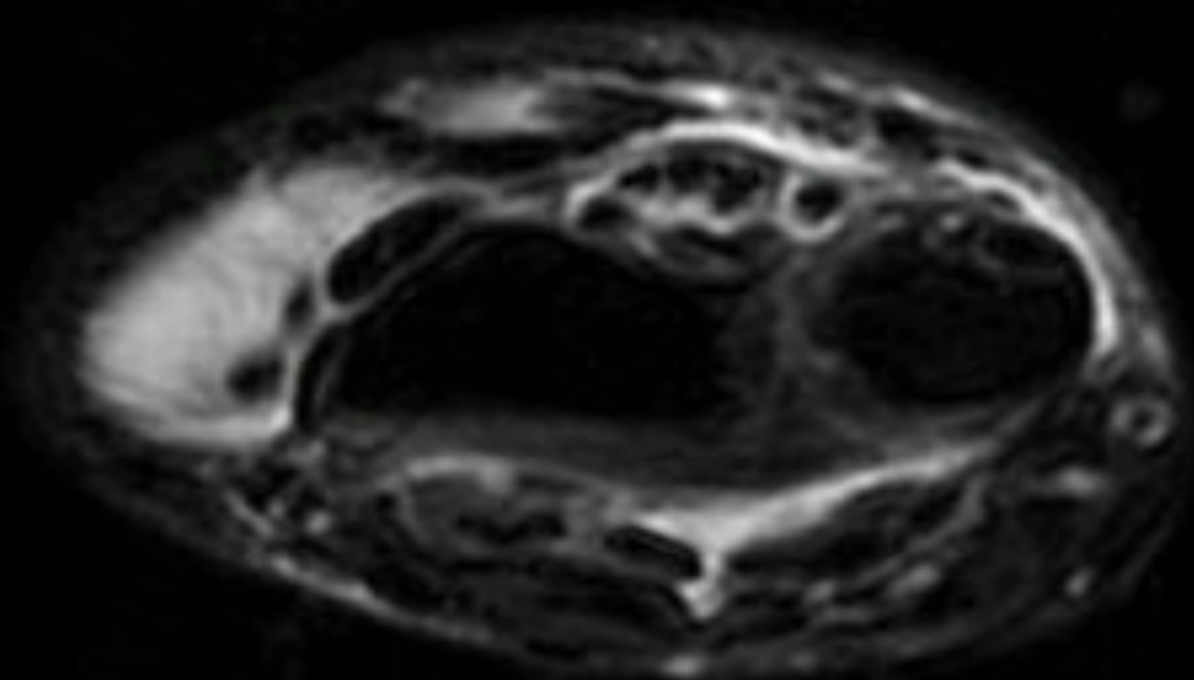


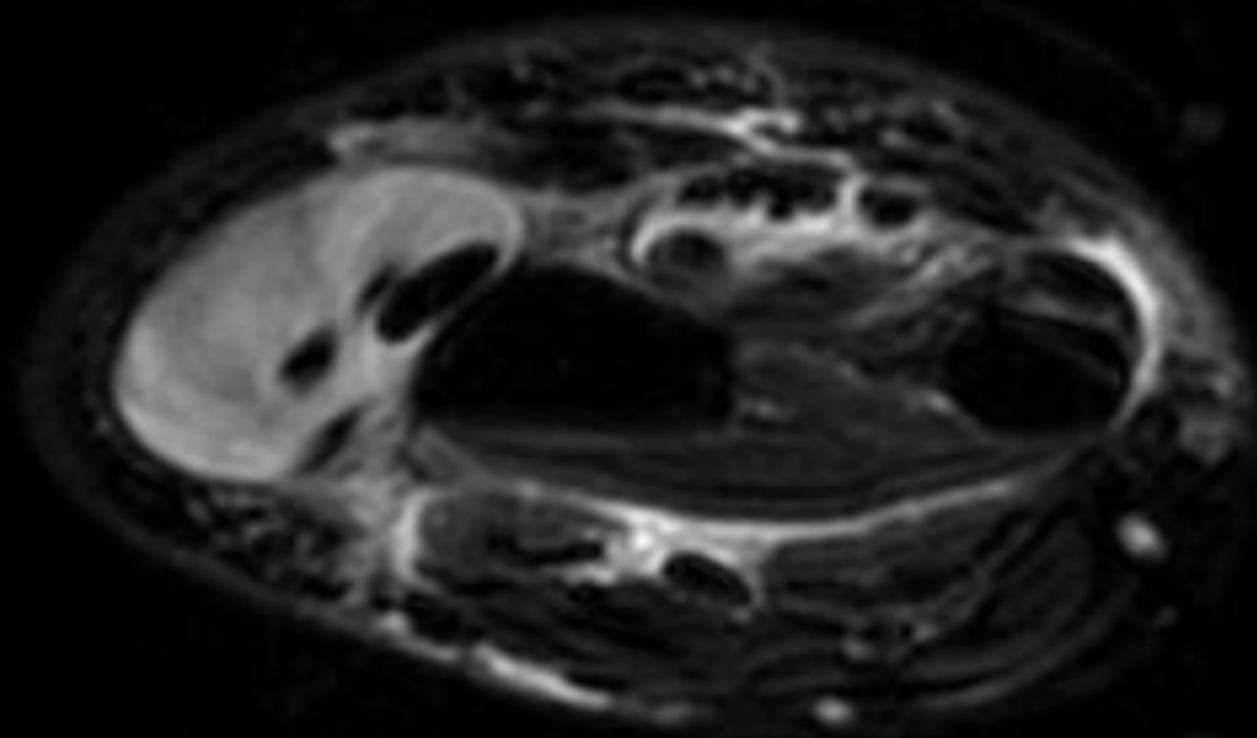
4.0 -

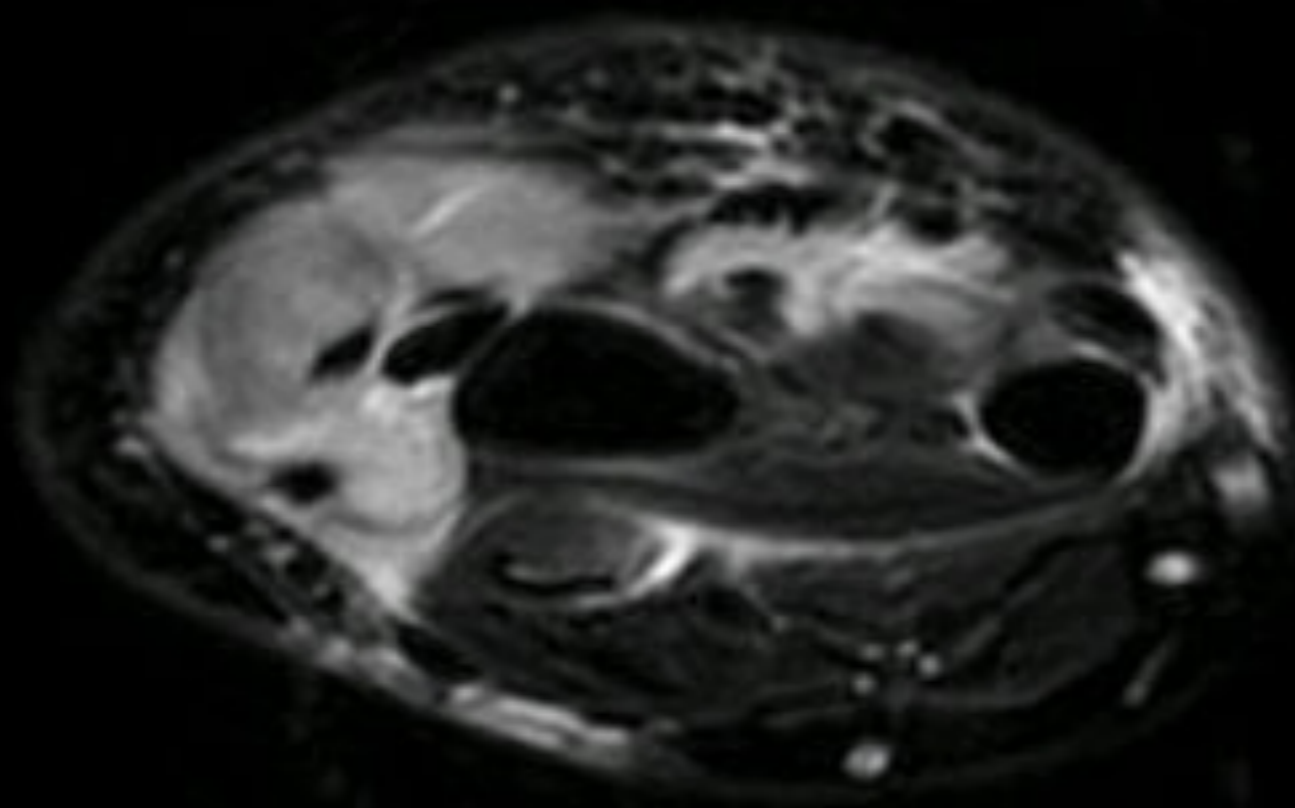
Exploracions

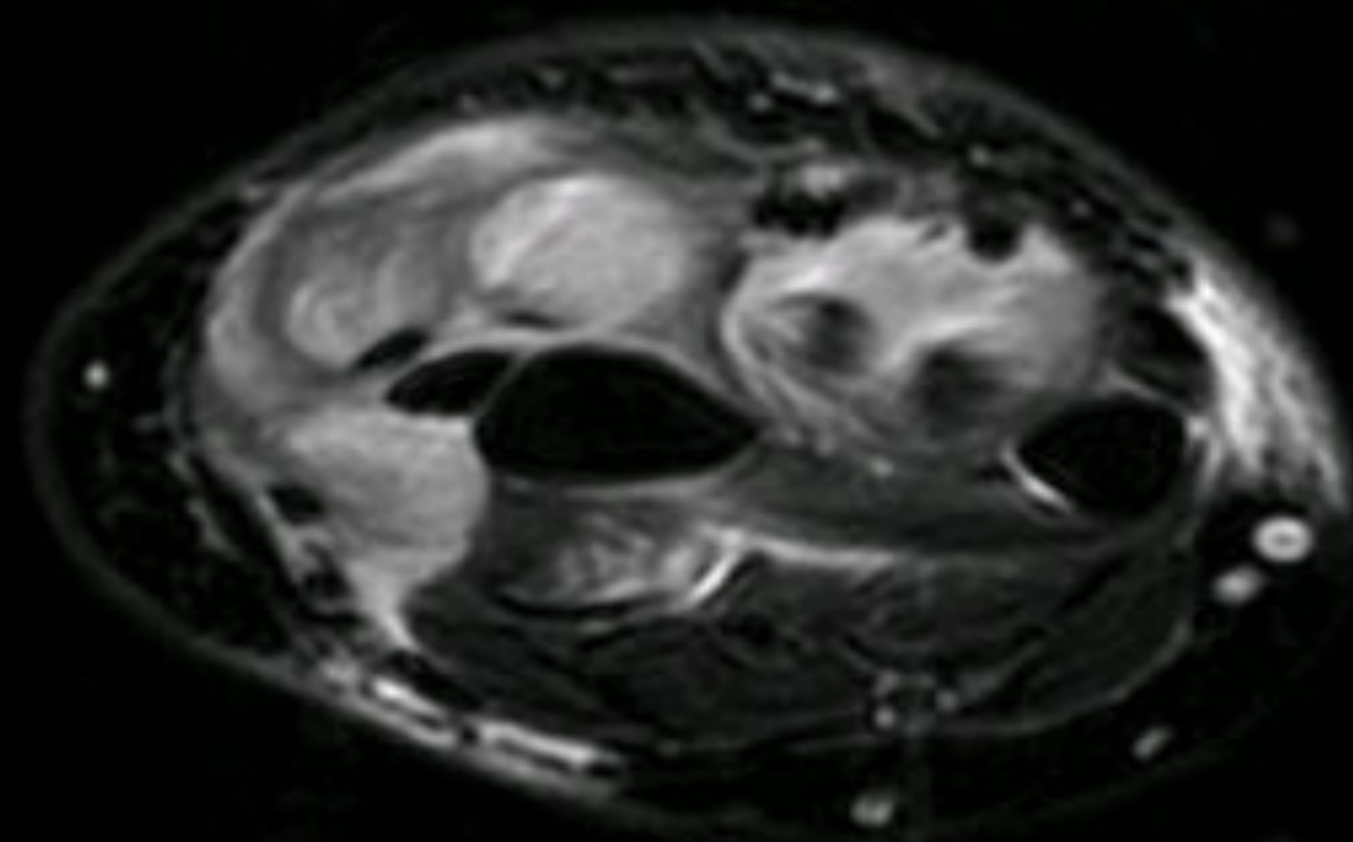
- ▶ RM: edema dels músculs extensor llarg i curt del polze, extensor de l'índex i parcialments dels extensors dels dits i dit petit, així com del flexor profund dels dits, que presenta captació de contrast compatible amb miositis. Abundant líquid de la beina dels extensors radials del carp suggestiu de tenosinovitis

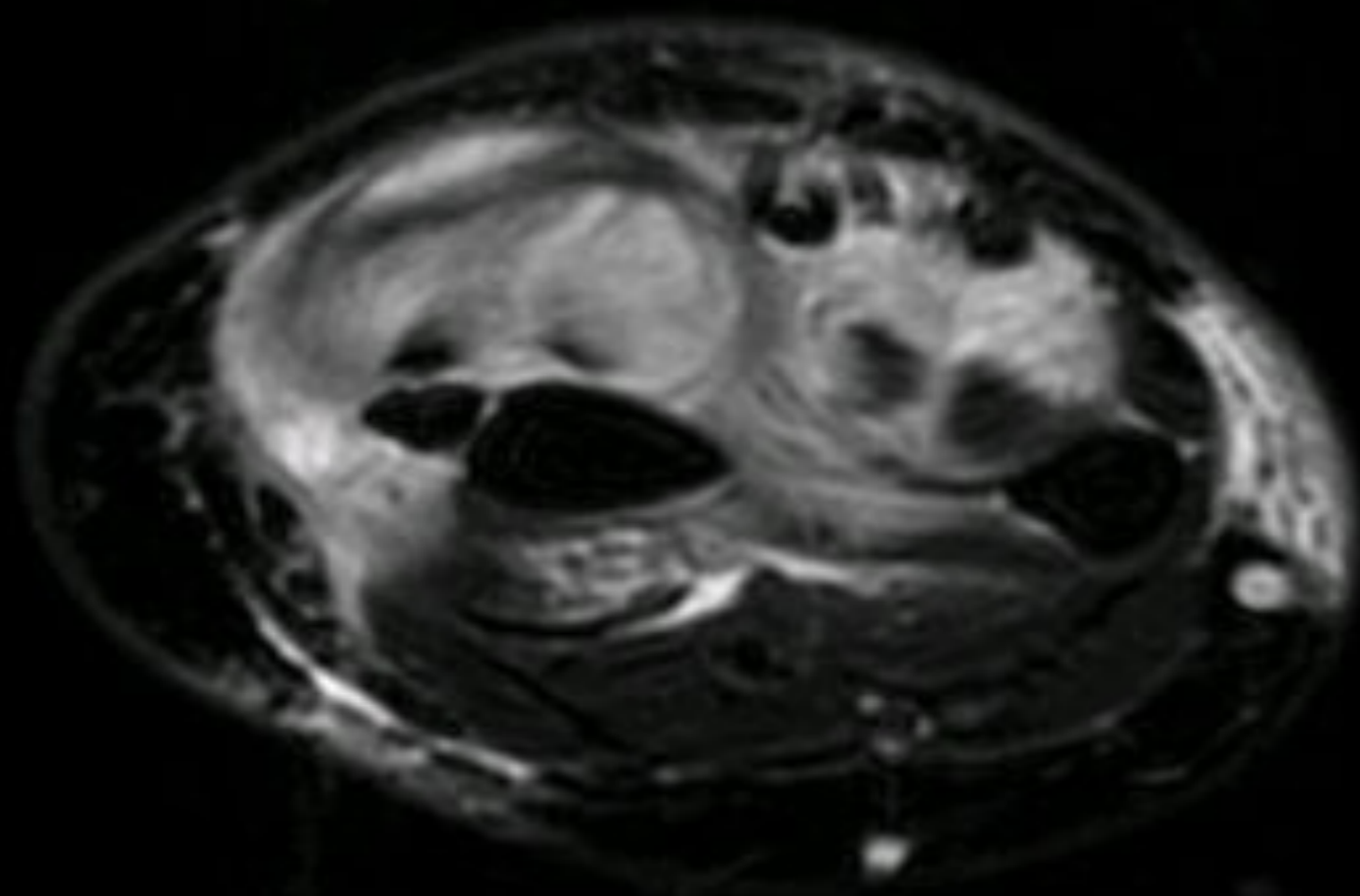


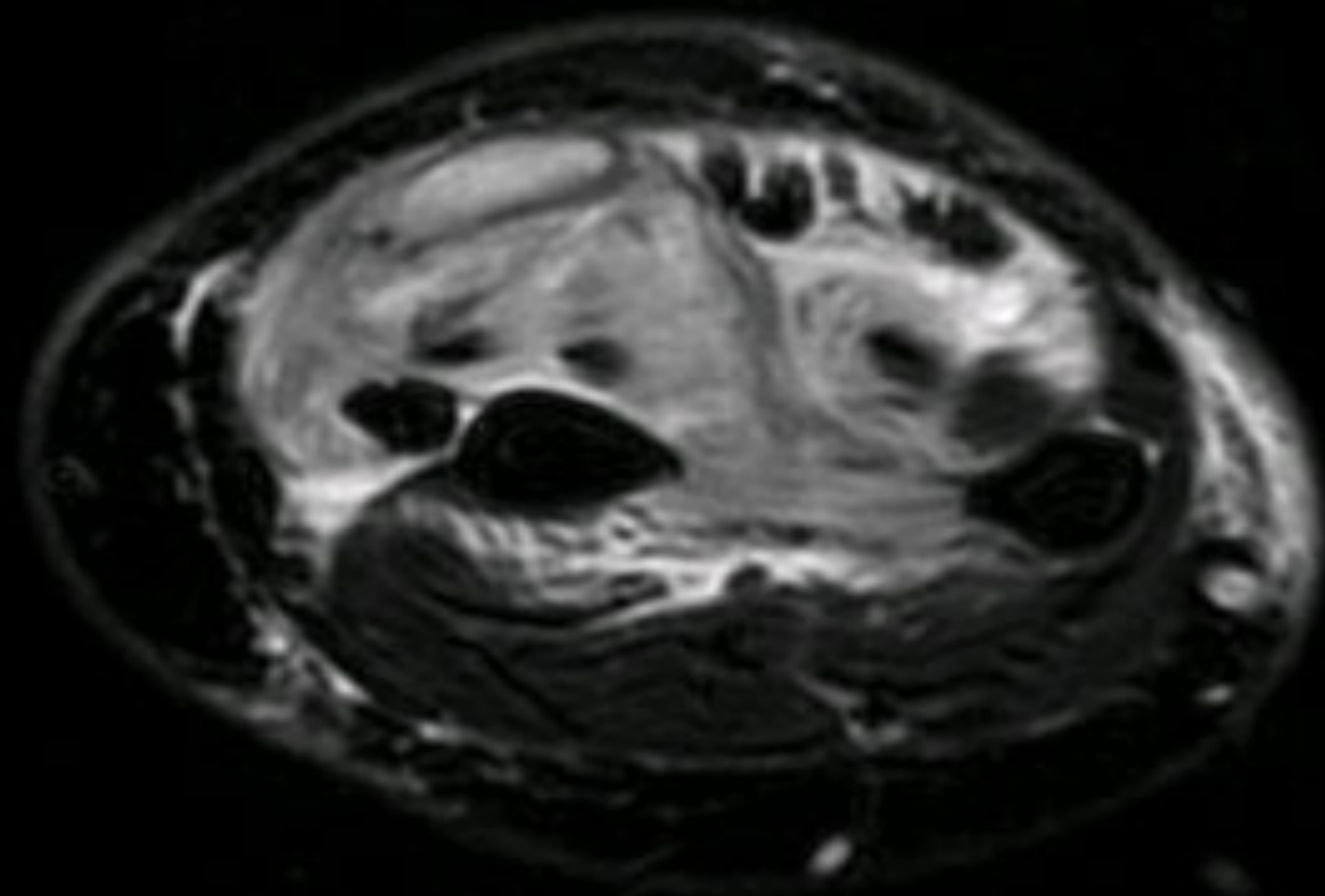


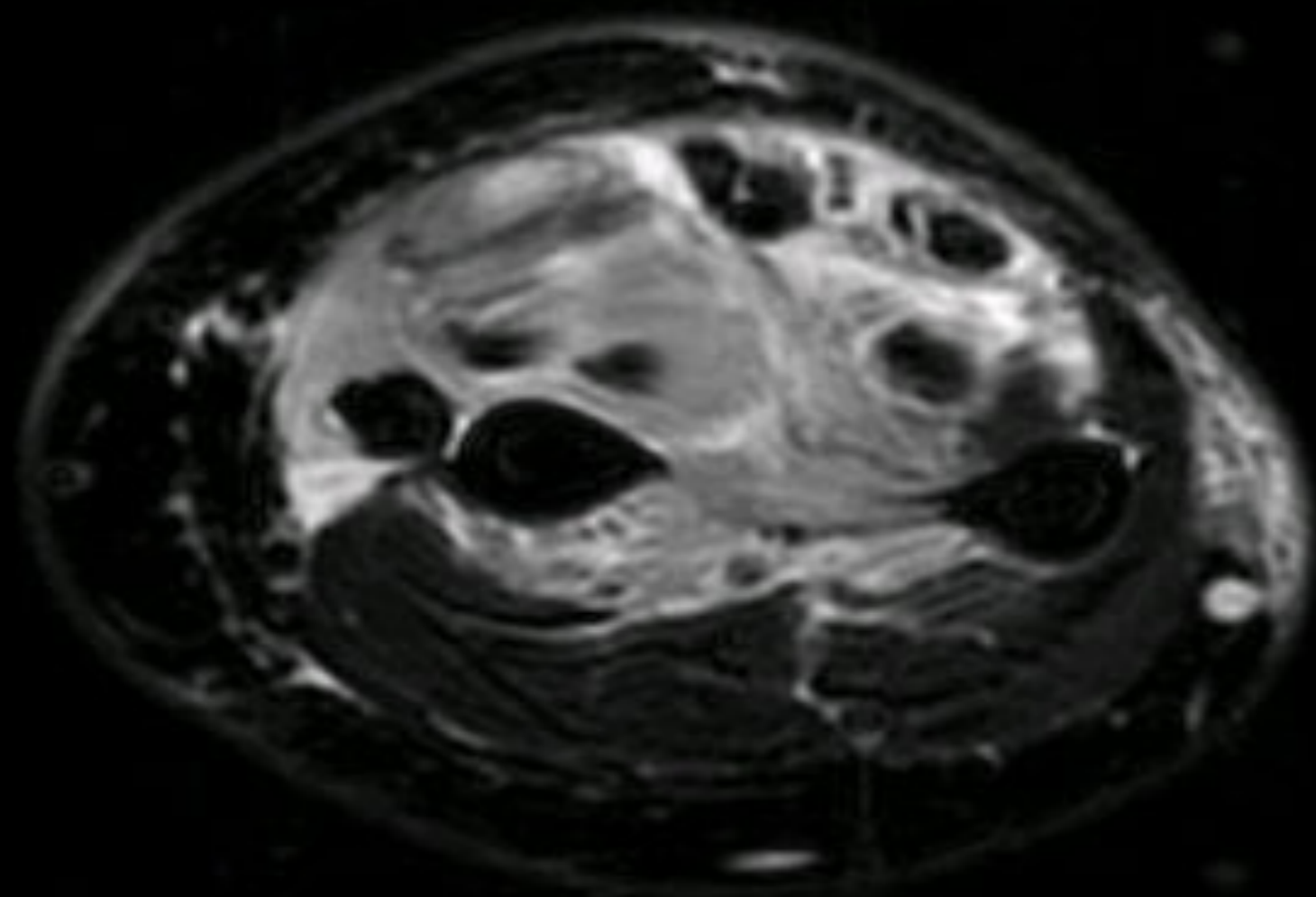


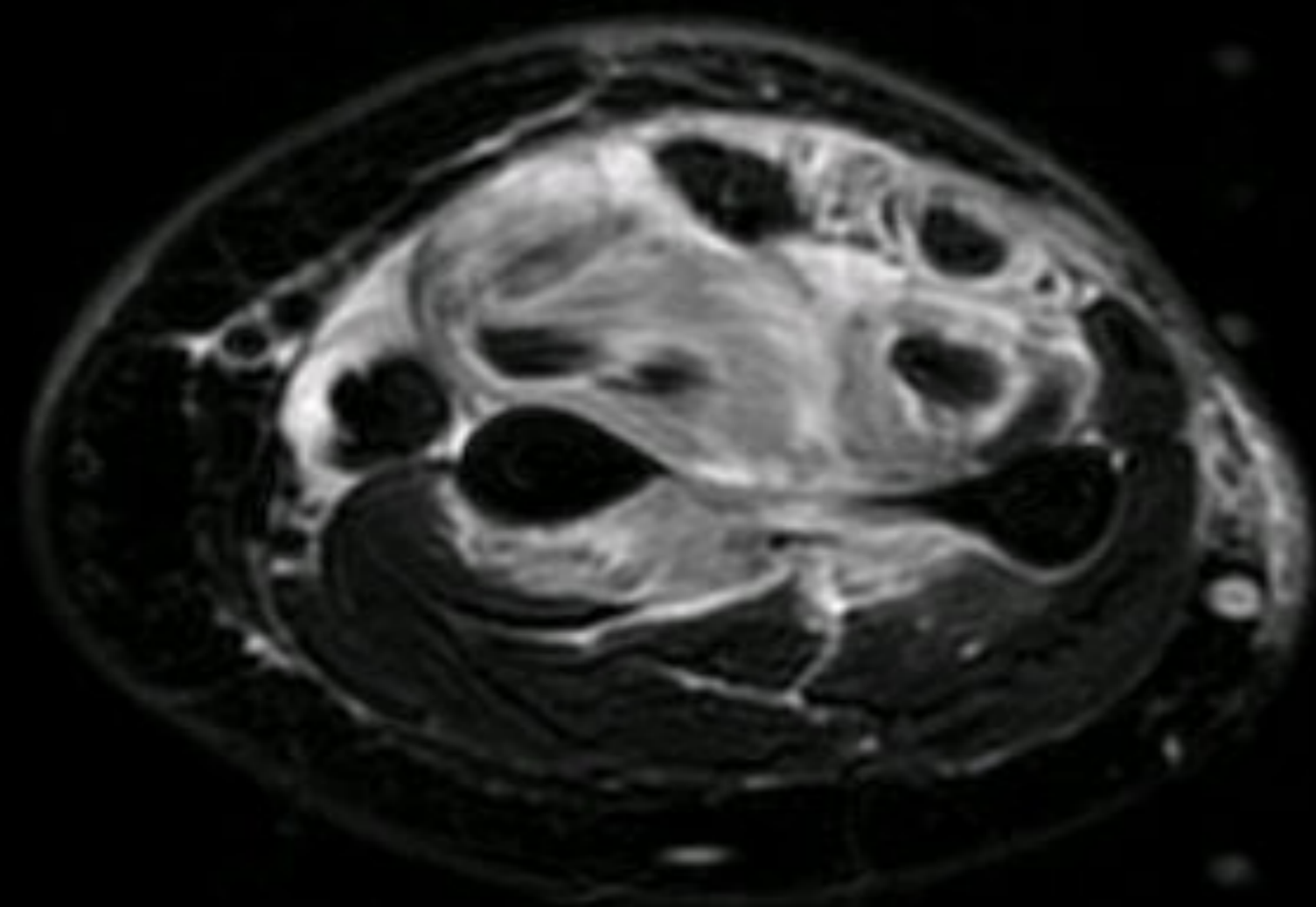


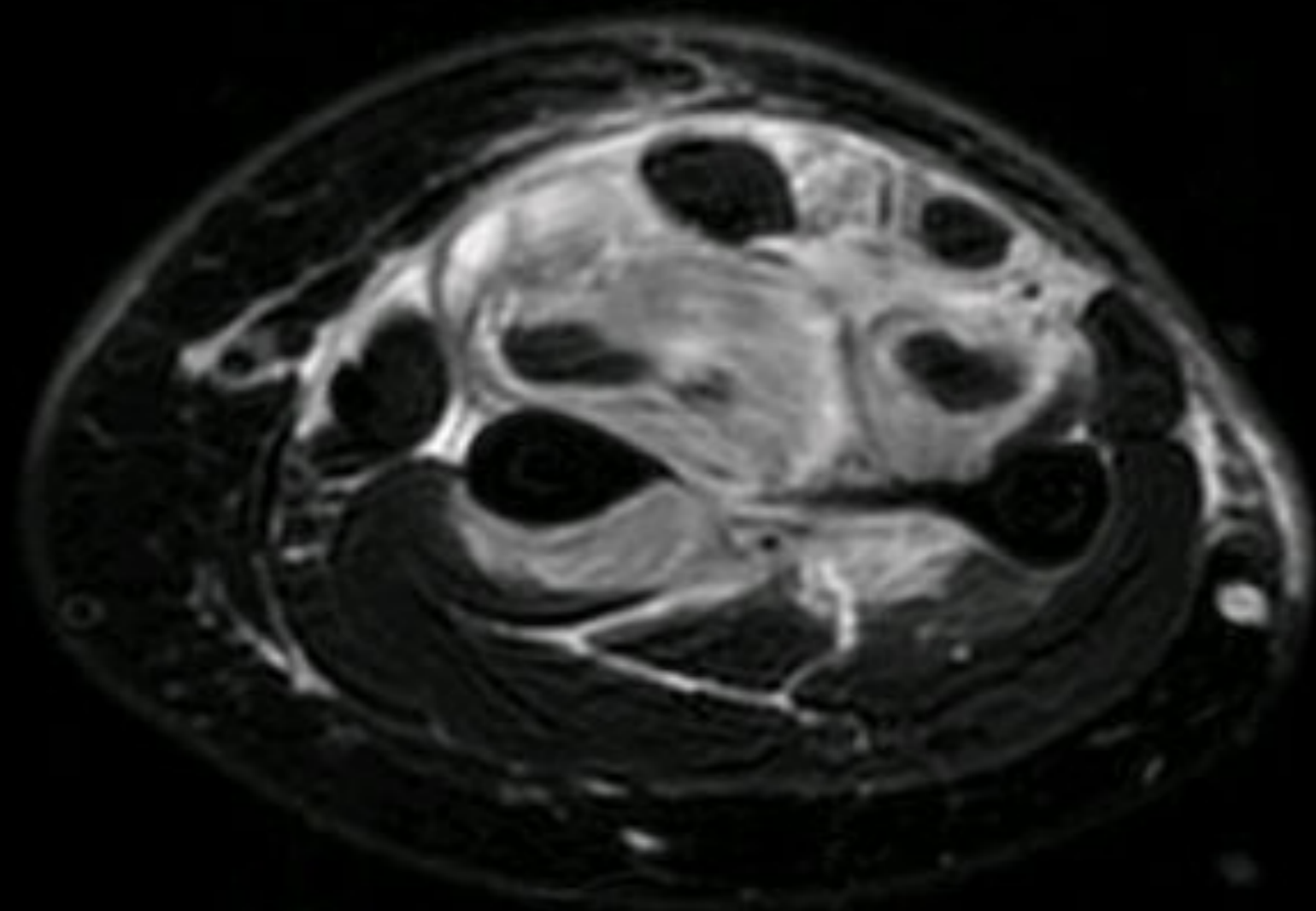


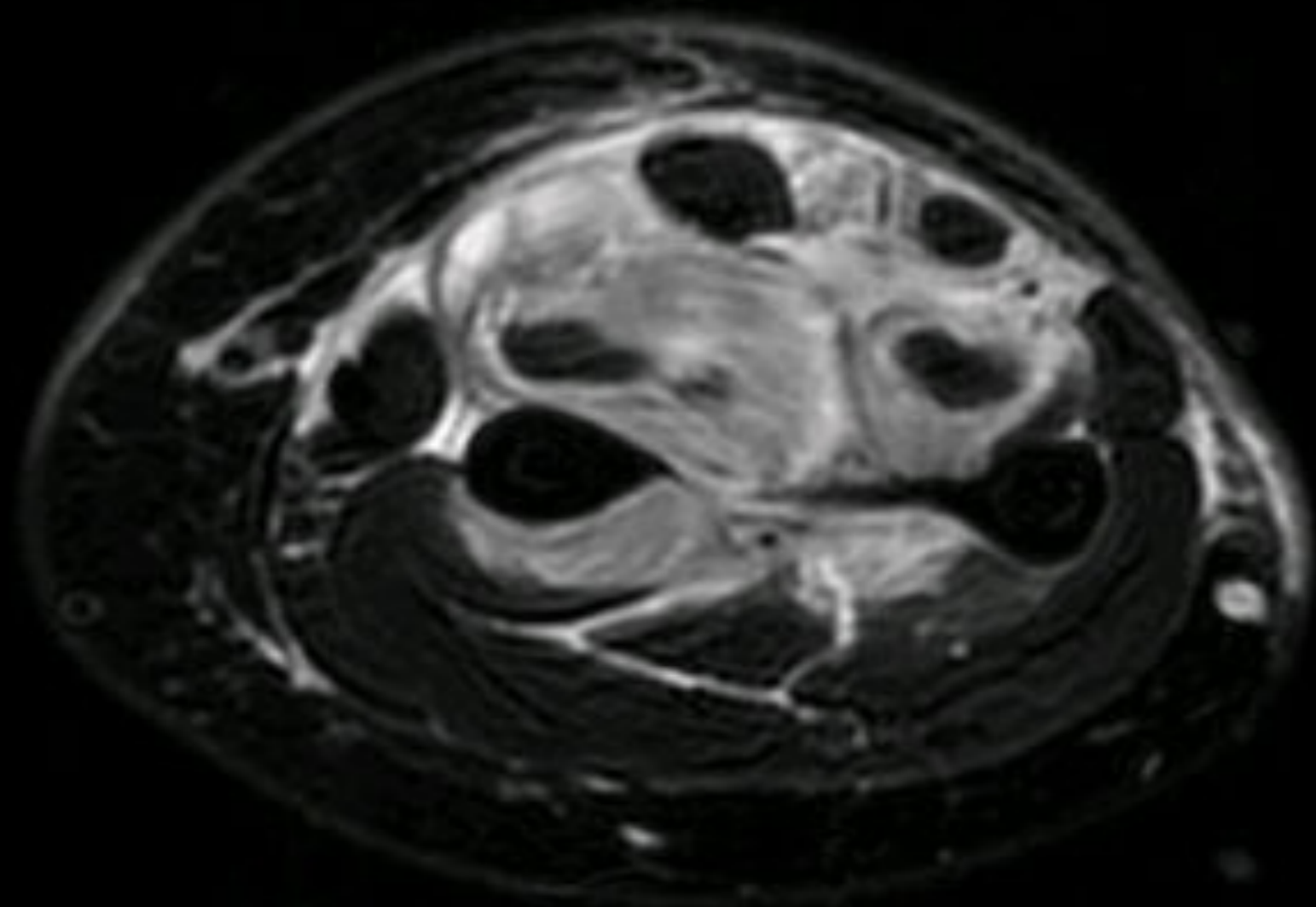


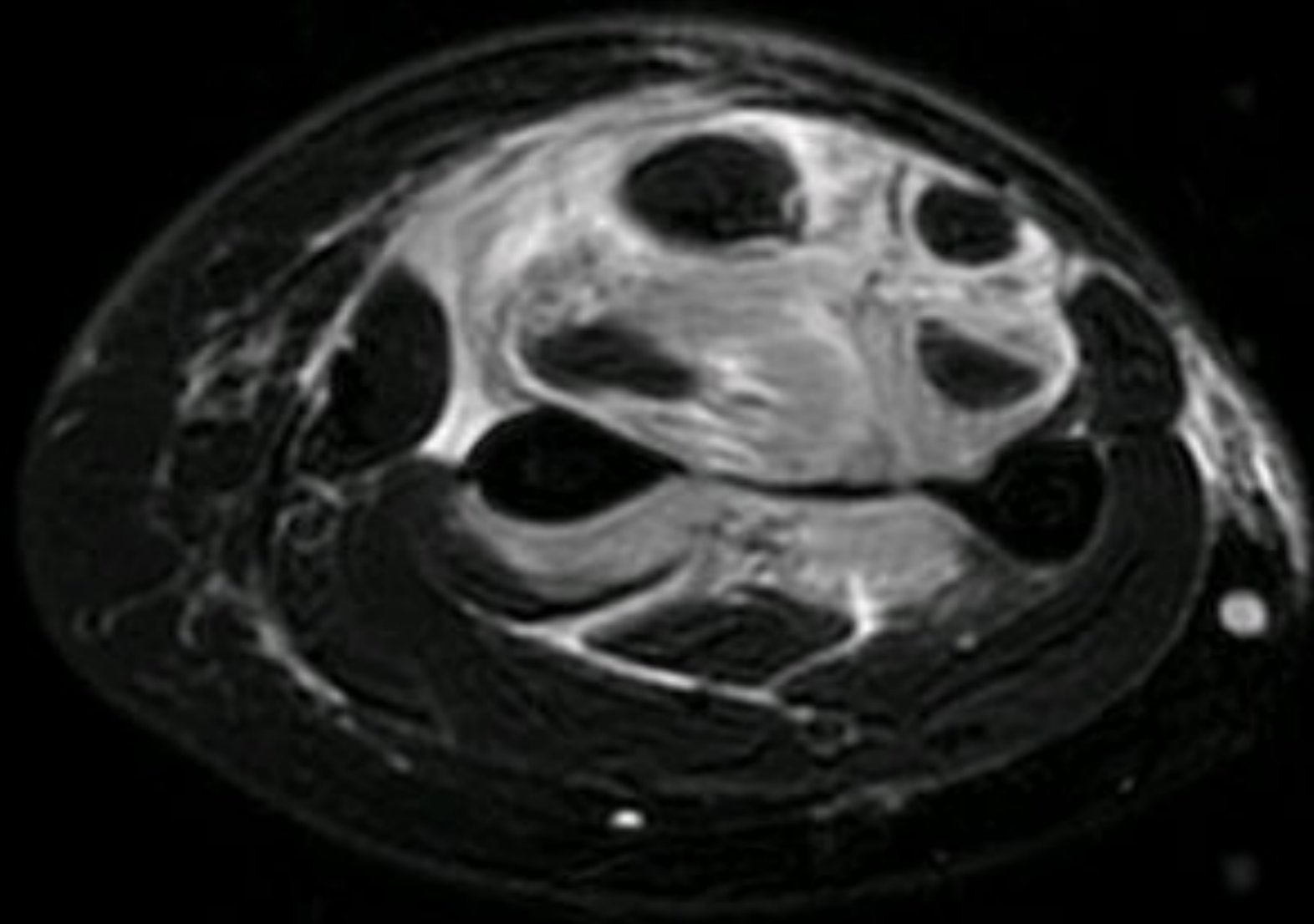


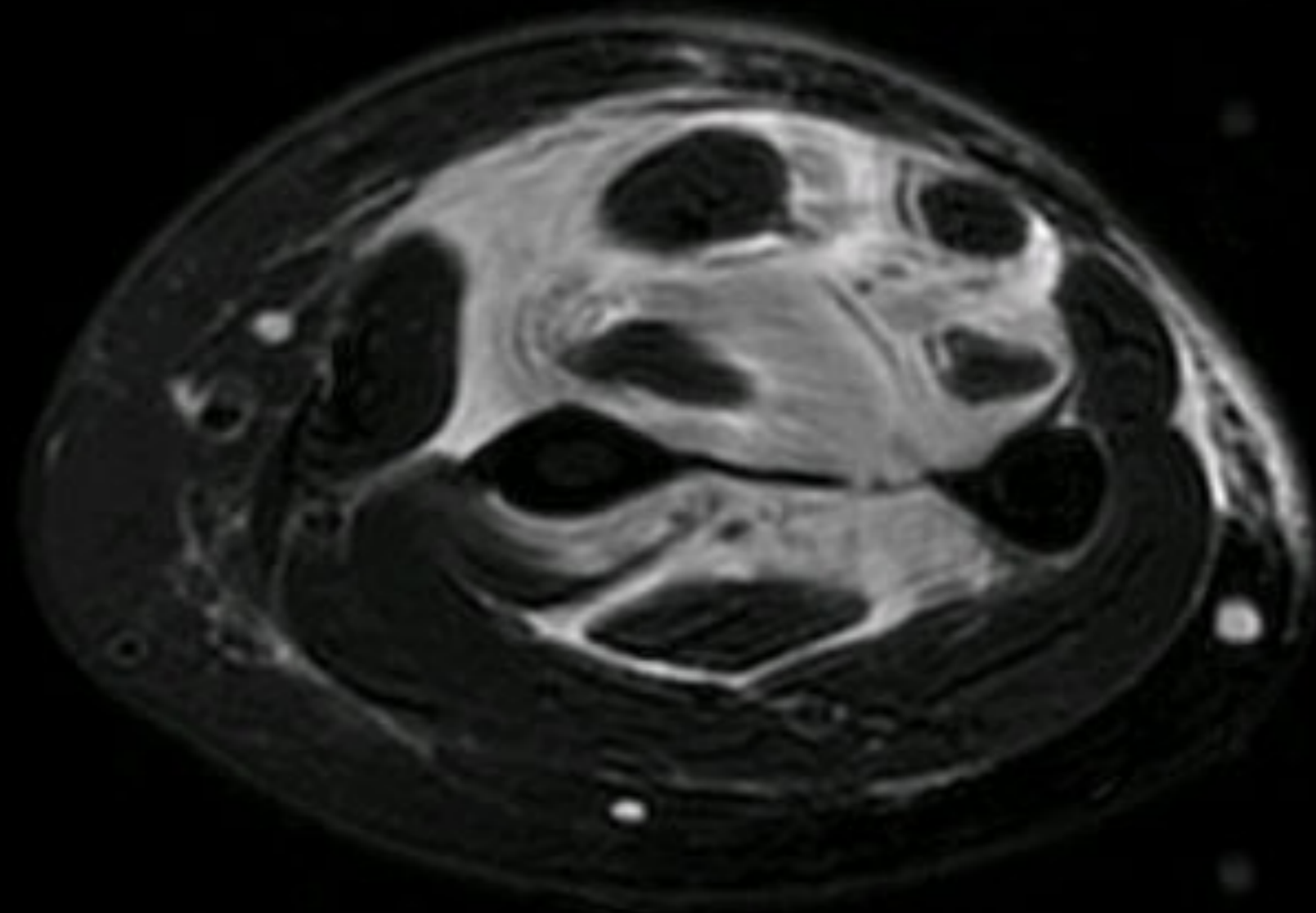












Exploracions

- ▶ Fulla intervenció: teixit blanquinós friable que envolta la musculatura però que no infiltra

Anatomia patològica

Fragments de fàscia infiltrats per un sarcoma d'alt grau compatible amb:

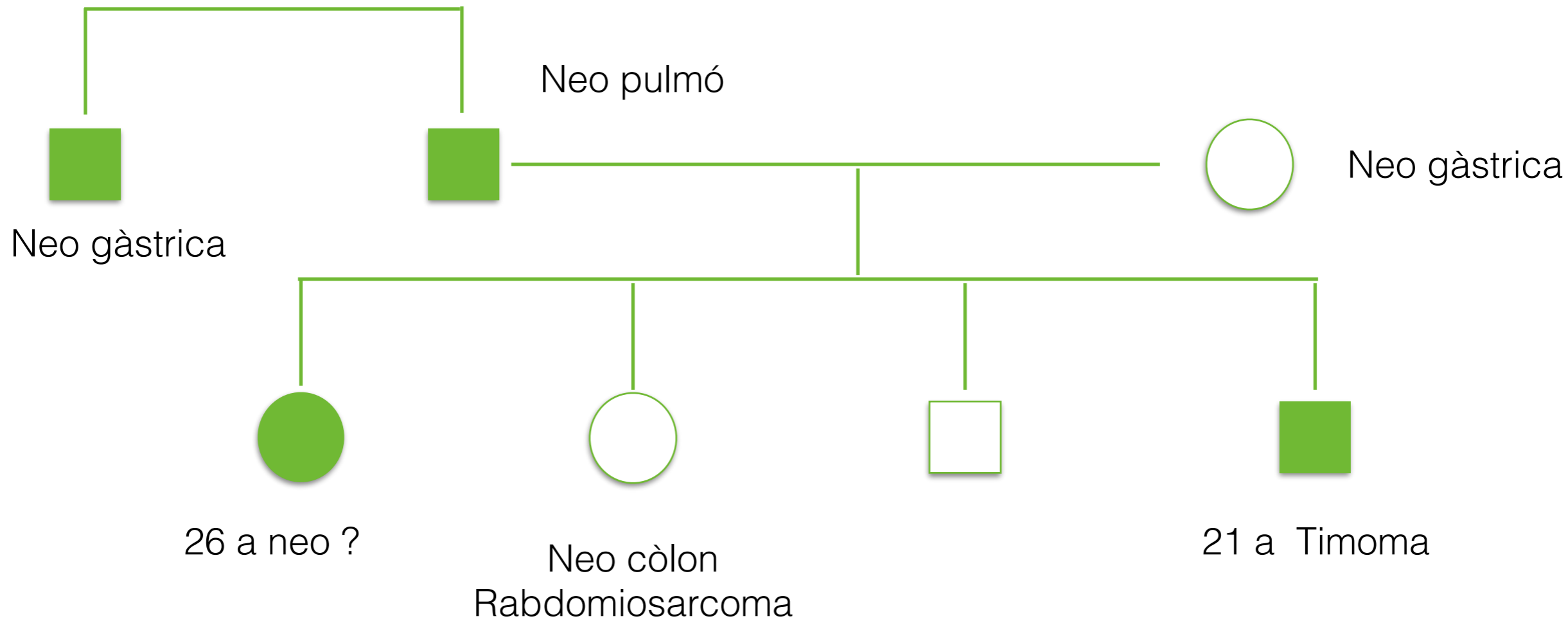
Rabdomiosarcoma alveolar

Exploracions

- ▶ TAC tx-abd: sense alteracions.
- ▶ PET: extensa lesió parts toves avantbraç, amb afectació dels compartiments anteriors, posteriors i lateral. El límit cranial de la lesió es troba a nivell del colze i a nivell distal no afecta l'articulació radio-carpiana. Cortical òssia mínimament afectada en el 1/3 mig. Adenopatia braquial dreta. Focus hipermetabòlic pulmonar a l'àpex dret que pot correspondre a M1.

Tractament

- ▶ Quimioteràpia.
- ▶ Radioteràpia.
- ▶ Ressecció lesions residuals.



Síndrome Li Fraumeni

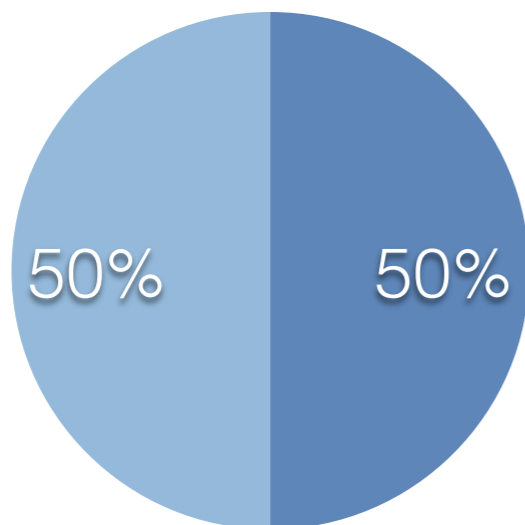
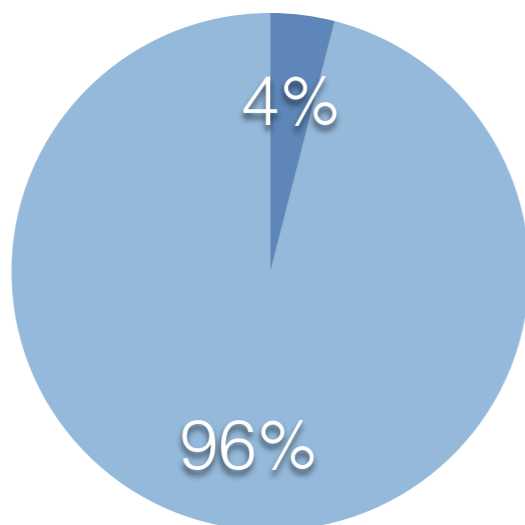
- ▶ Mutacions en el P53
- ▶ Sarcomes, osteosarcomes, mama, leucèmia, SNC i adrenocorticals en < 45 a
- ▶ Els que tenen mutació: incidència sarcomes: 12-21x'

Rabdomiosarcoma

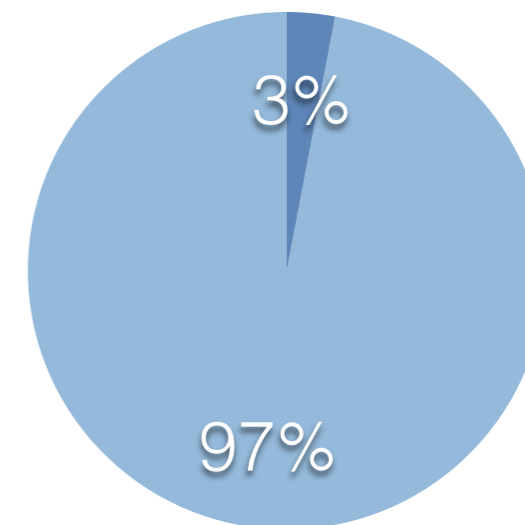
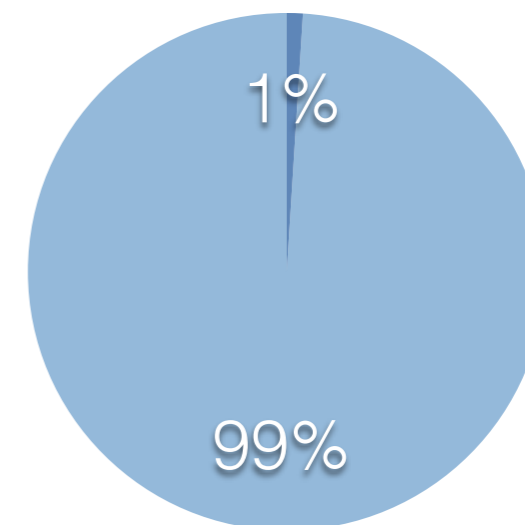
- ▶ Tumor maligne que s'origina a cèl·lules mesenquimals.

Rabdomiosarcoma

Nens i adolescents



Adults



Rabdomiosarcoma

Pleomòrfic

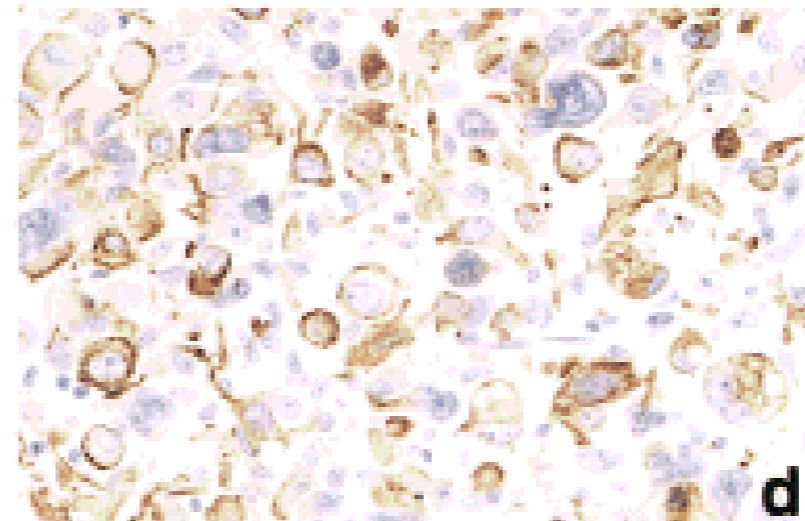
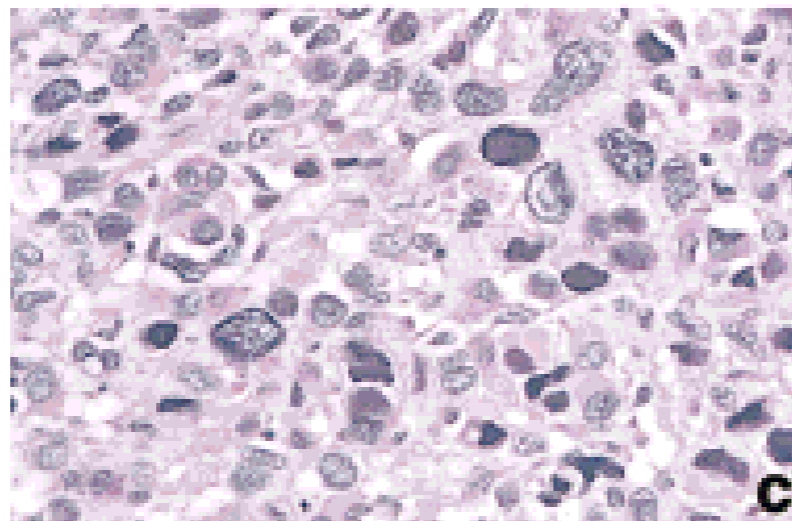
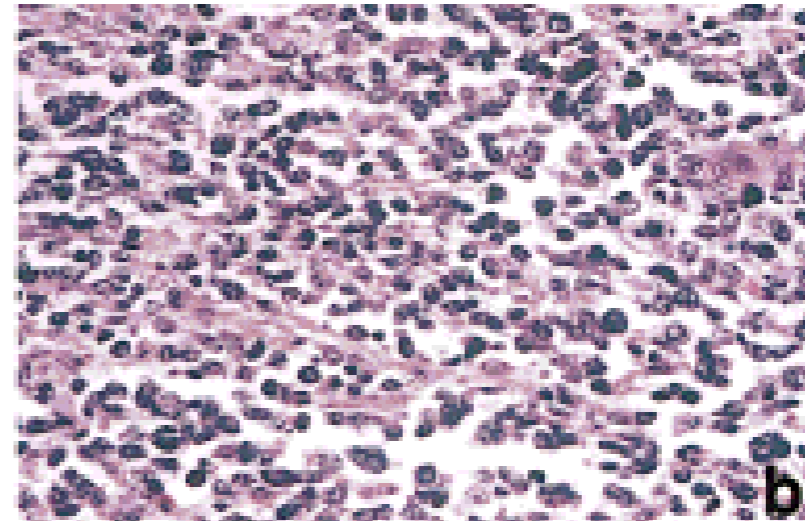
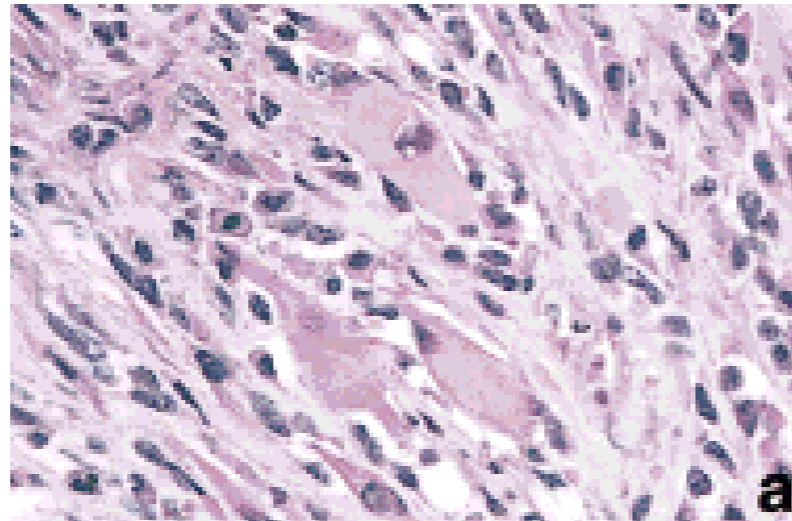
No Pleomòrfic

Embrionari 80 %

Alveolar 20 %

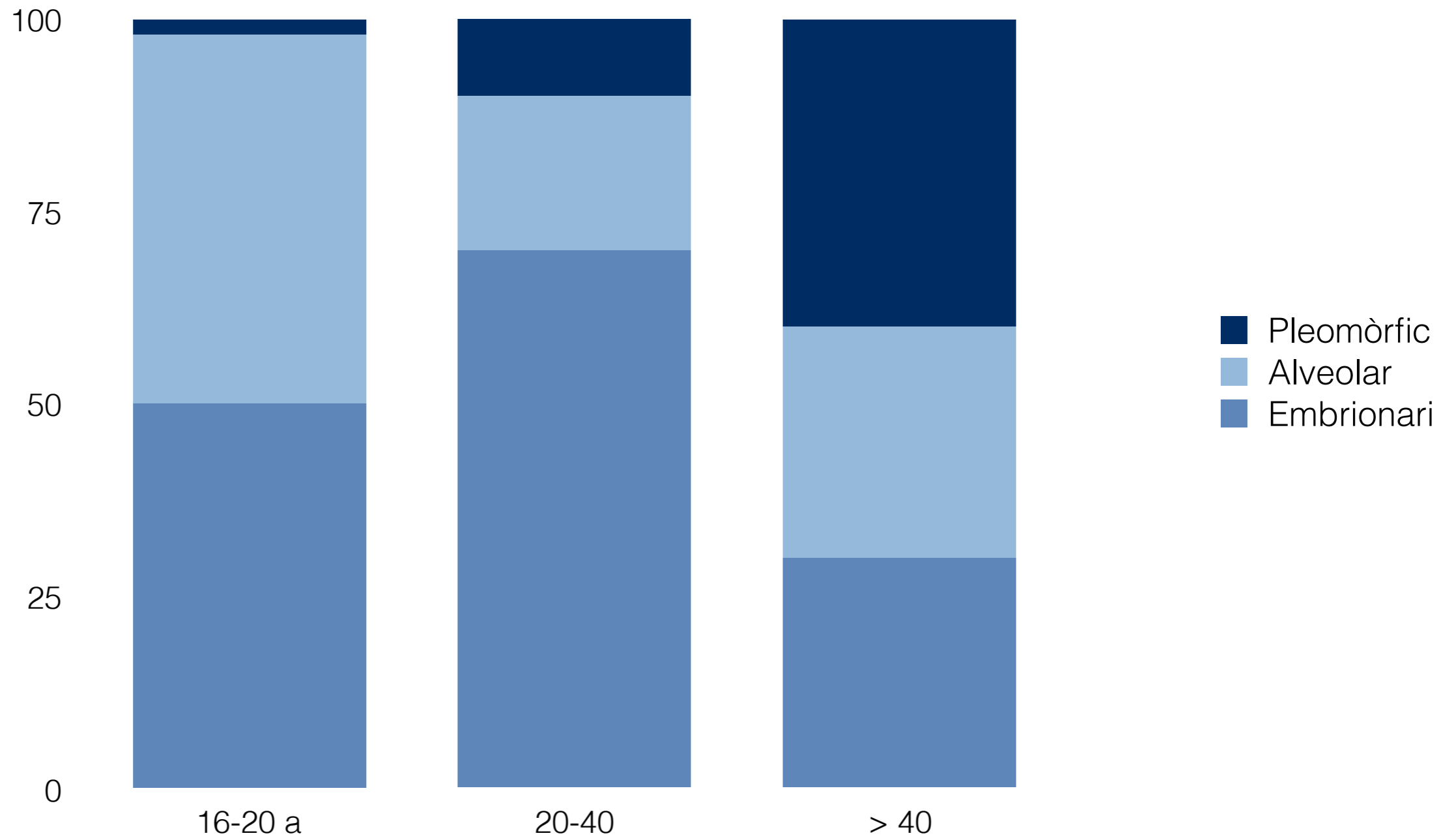
Anaplàsic

Rabdomiosarcoma



a) Embrionari b) Alveolar c i d) Pleomòrfic

Rabdomiosarcoma



Rabdomiosarcoma

40 %

Cap i coll



- Orofaringe
- Cavitat oral
- Òrbita

20 %

Genito-urinari



- Pròstata
- Úter
- Paratesticular
- Bufeta

20 %

Extremitats

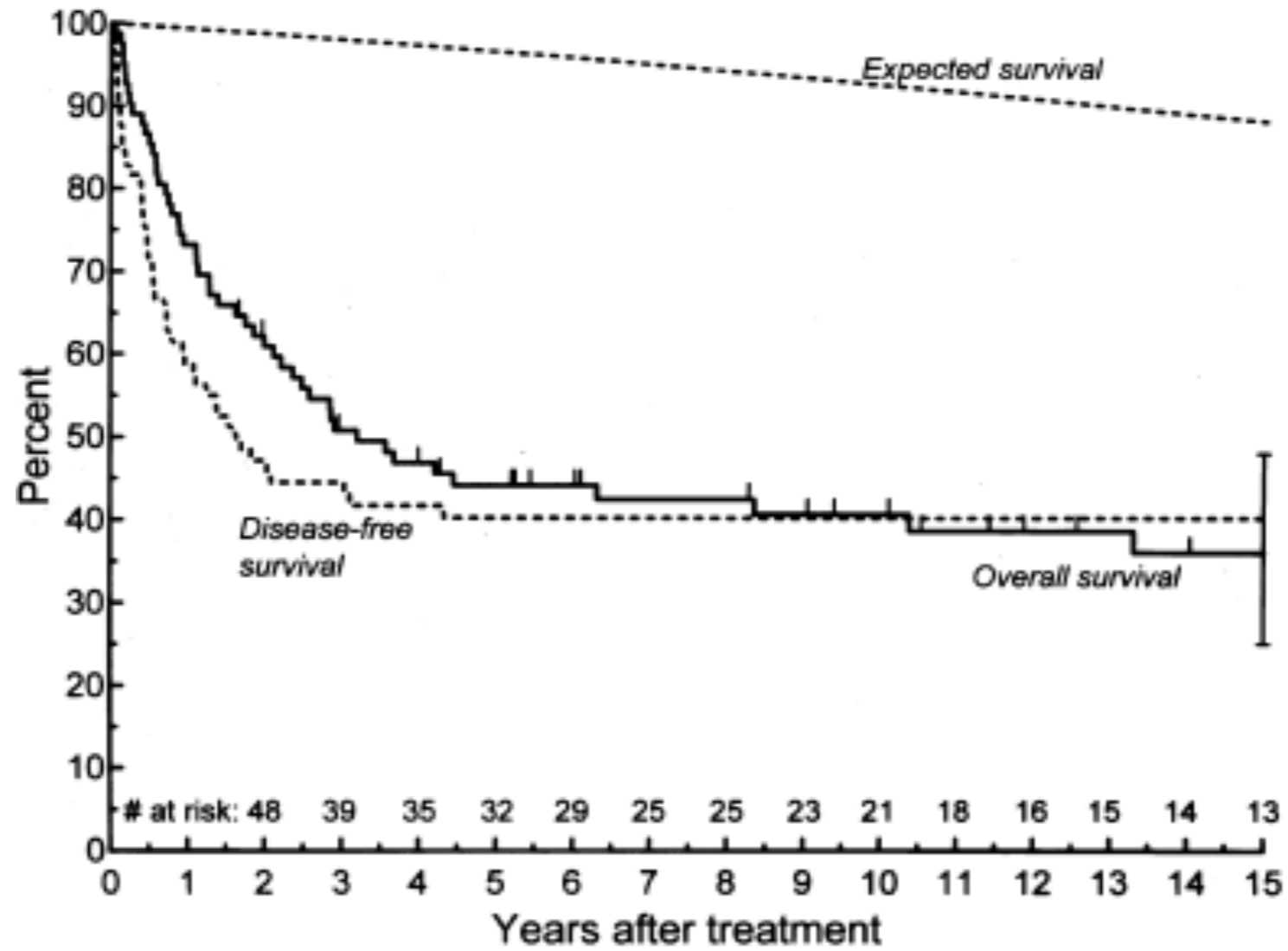
20 %

Tronc



- Tòrax
- Abdomen
- Retroperitoneal

Rabdomiosarcoma



30-44 % als 5 anys

Rabdomiosarcoma

- ▶ 180 casos —> 48 extremitats (36 extremitats inferiors)
- ▶ 48 casos alveolar
- ▶ Supervivència als 5a 30 %

Rabdomiosarcoma

- 39 pacients
- 26 a. (75 % < 20 a)
- 13 cap i coll: 6 òrbita, paranassals, front, cavitat oral i orofaringe.
- 7 tronc: 2 tòrax, abd, 2 retroperitoneals, 3 perine.
- 7 genito-urinari: 3 pròstata, 2 paratesticular, 1 uterí. i 1 bufeta
- 12 extremitats: 2 espatla. 10 extremitat.

- 46 % afectació nodal
- 22 pacients alveolar 7-10 embrionari/pleomòrfic.

Rabdomiosarcoma

- ▶ Alveolar Rhabdomyosarcoma causing acute compartment syndrome of the forearm: A case Report and Review of the Literature. III F, Liu J, Genrich G, Lattanza LL. *J Hand and Microsurgery* 2013.
- ▶ Alveolar rhabdomyosarcoma: a case presentation. Swift D, Hershman M, Wood C. *Br J Clin Pract* 1992.